

Laserilla laadukkaampi kuva?

Silmänpohja-atlas kahden eri
kuvausmenetelmän tulkintaan

Assi Nikander, Stefan Skog, Olli Uotila

Atlaksessa on kuvat kahdella eri laitteella, SLO–tekniikkaa käyttävällä EasyScan-kameralla ja Canon CX-1 –kameralla.

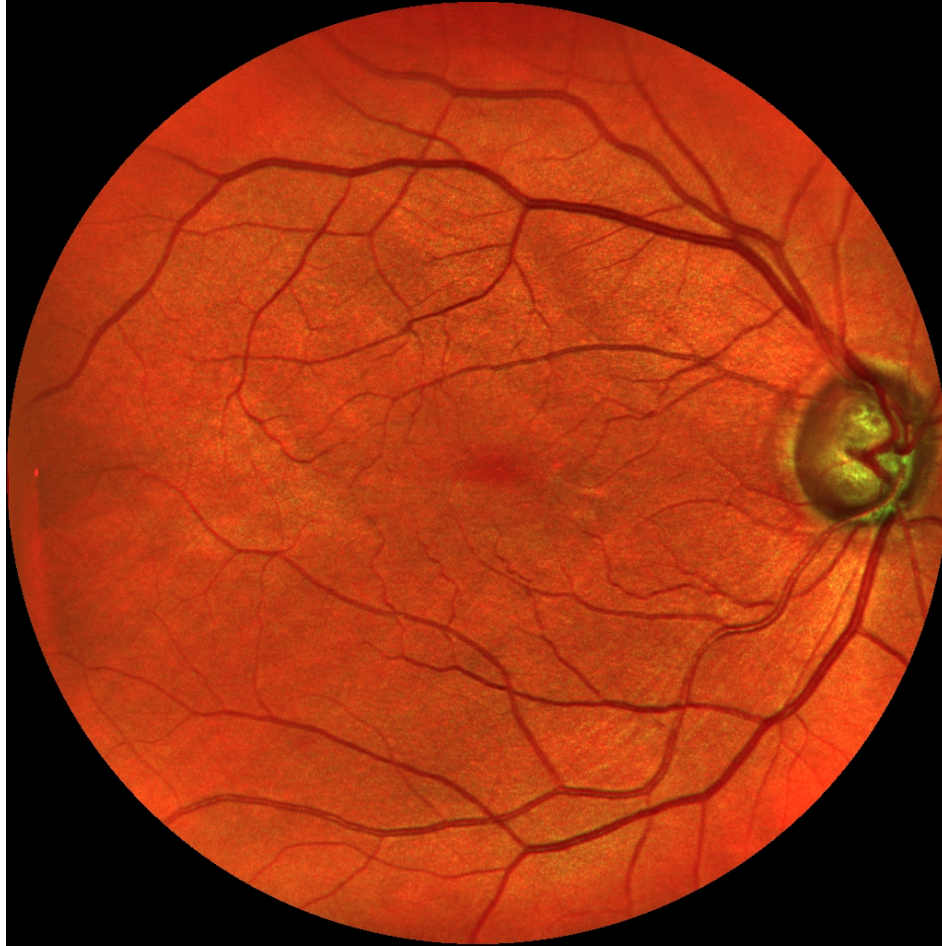Jokaisesta silmänpohjasta on kolme kuvaa: värikuva, vihreä ja kobolttisininen (Canon CX-1) ja vastaavasti pseudoväri, vihreä ja lähi-infrapuna (EasyScan).

EasyScan-kuvat otettiin ilman mustuaisaukon laajennusta ja Canonin kuvat otettiin laajennetun mustuaisen läpi.

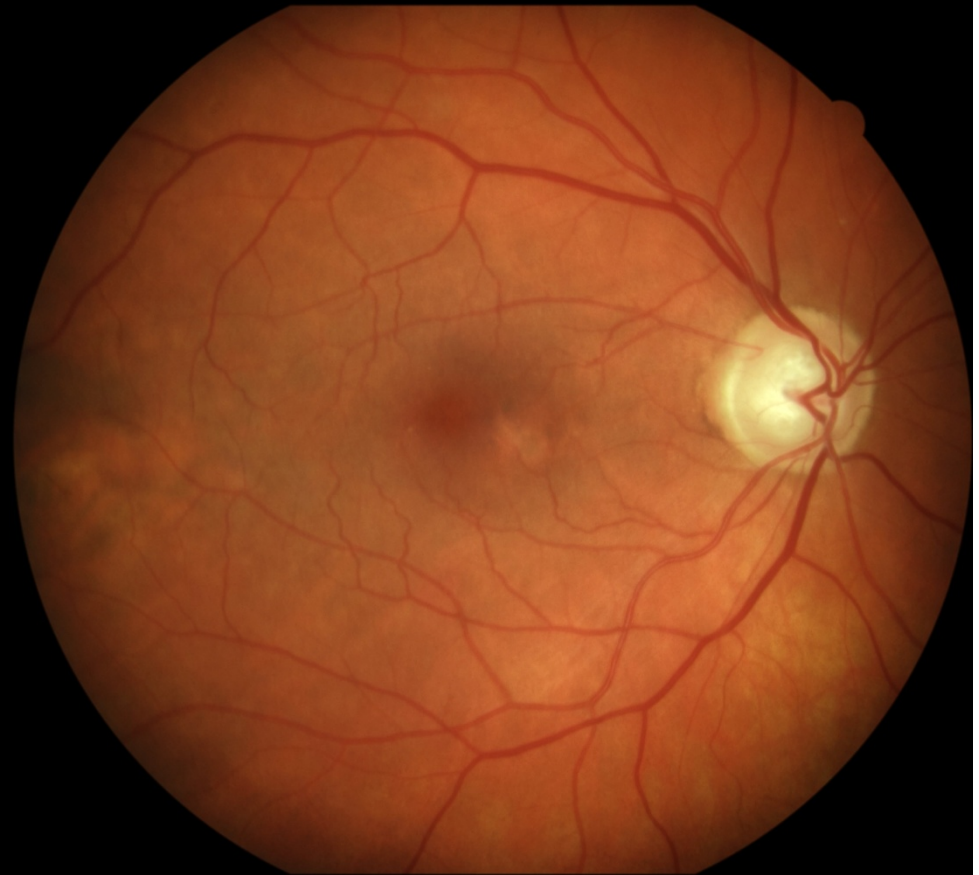Atlaksessa on myös lähikuvia, havainnollistamassa kuvaustekniikoiden välisiä eroja.

Mies 63 vuotta, glaukooma

EasyScan

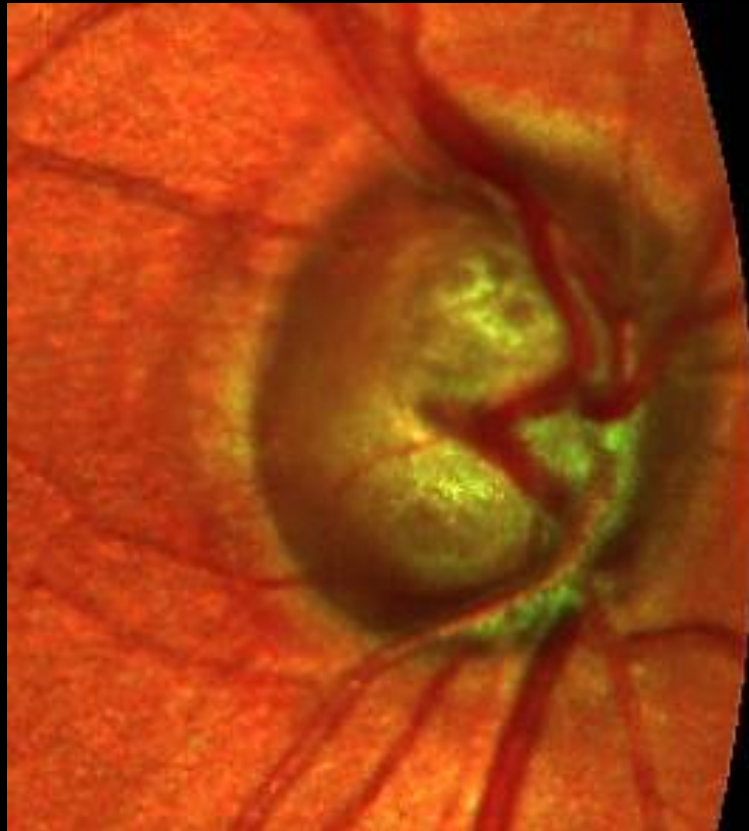

Canon

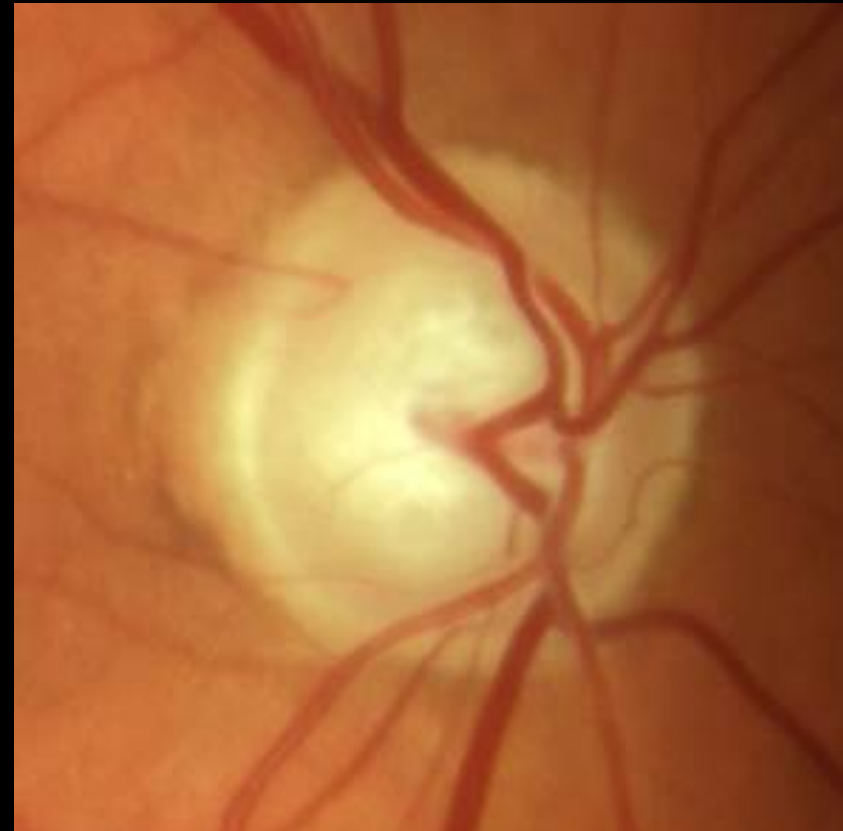

Mies 63 vuotta, glaukooma

EasyScan

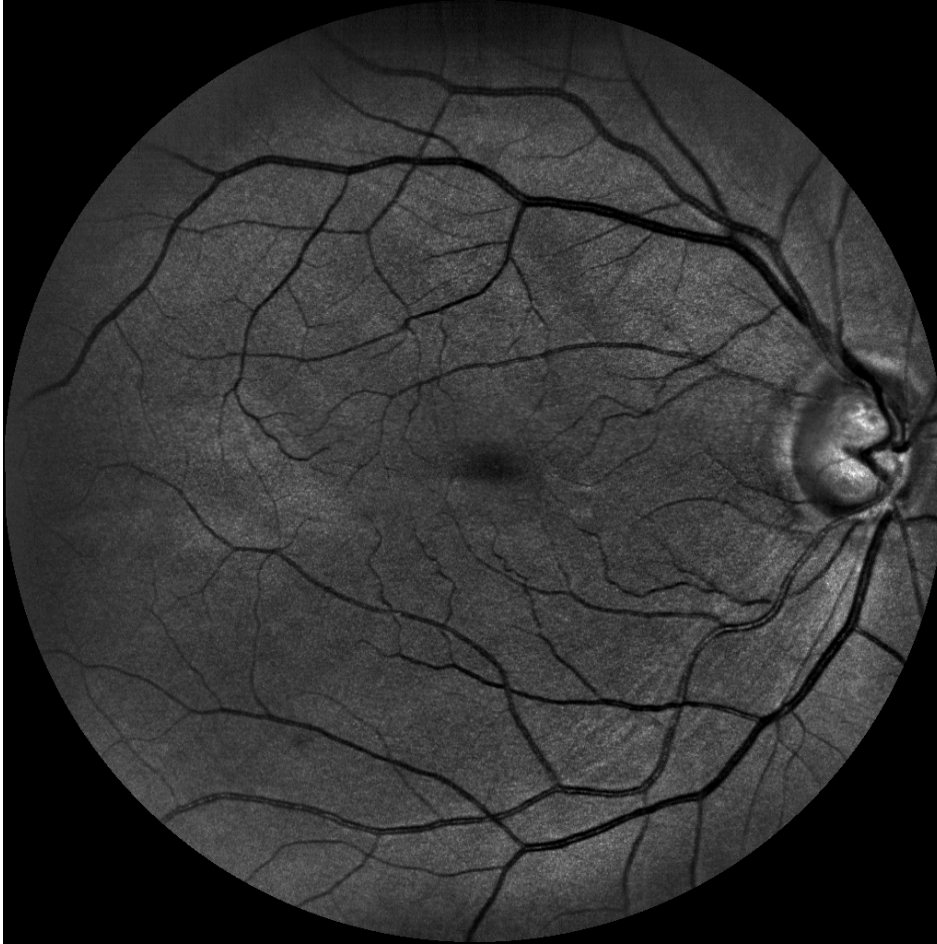

Canon

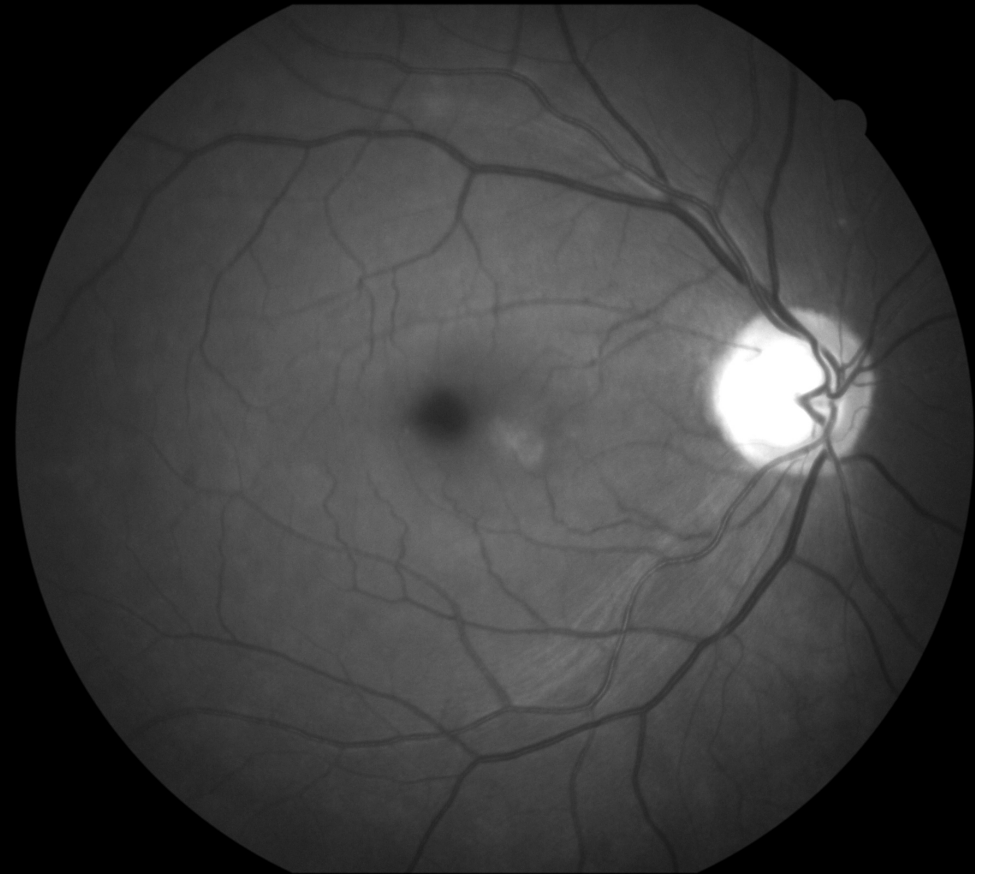


Mies 63 vuotta, glaukooma

EasyScan vihreä

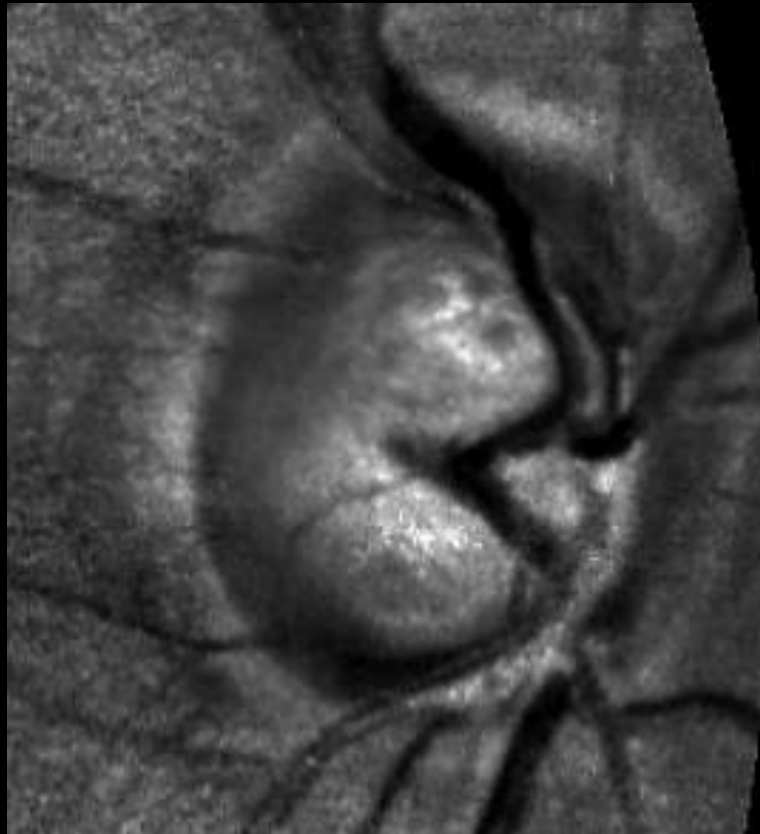


Canon sininen

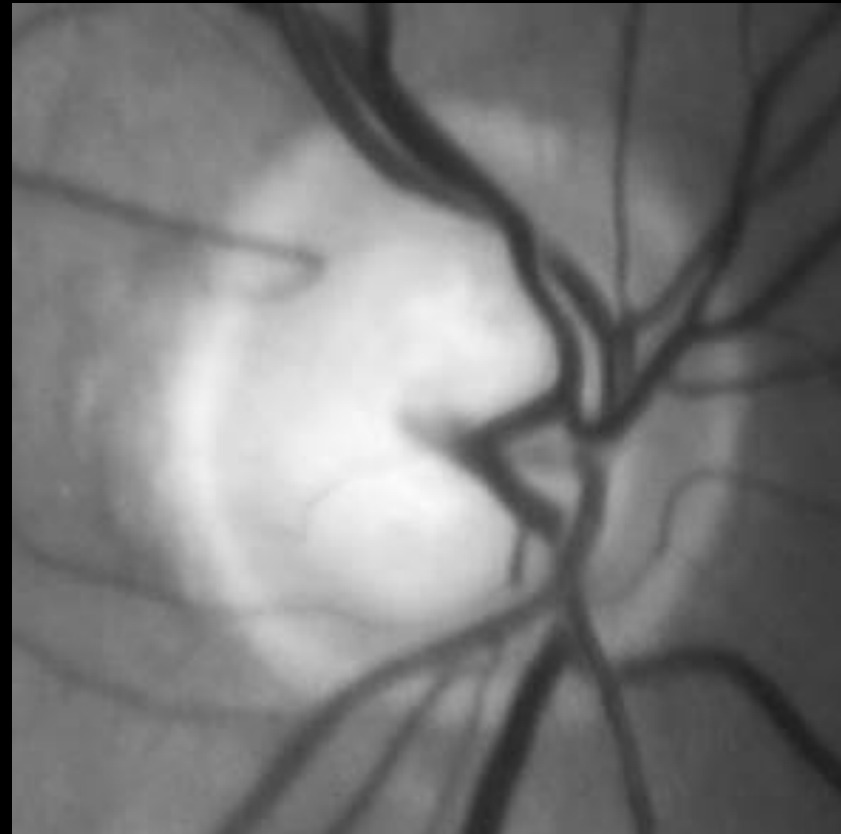


Mies 63 vuotta, glaukooma

EasyScan vihreä

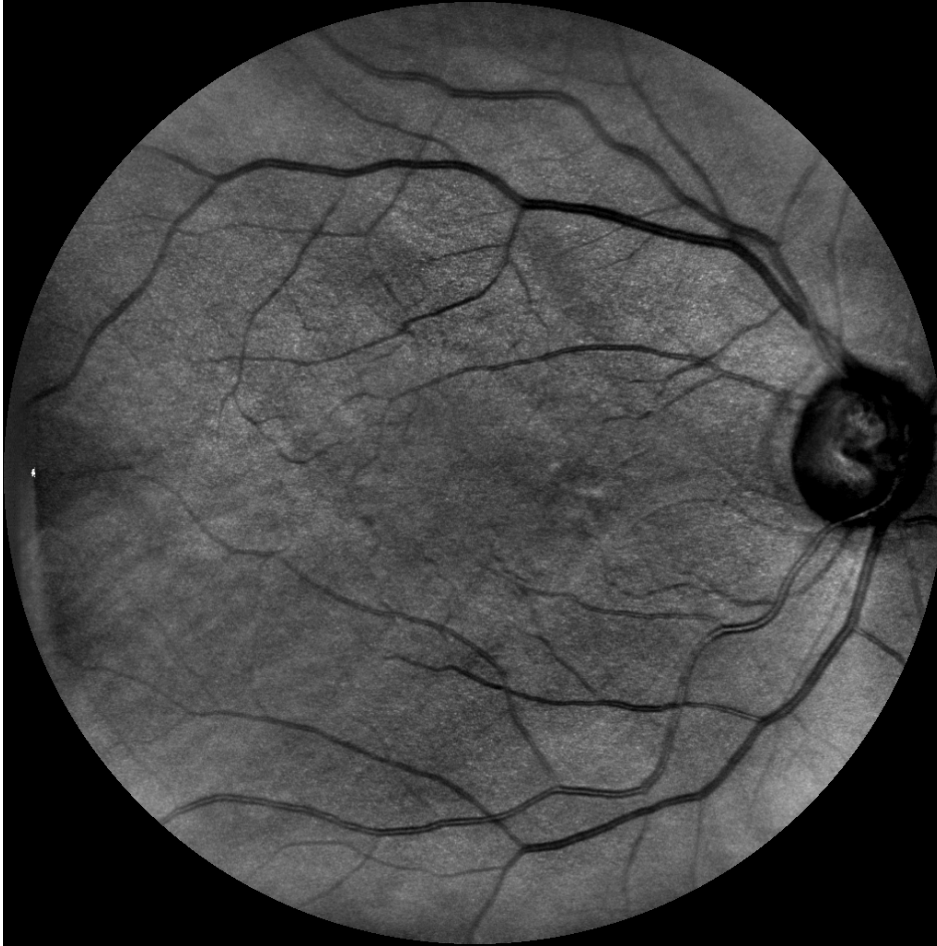


Canon sininen

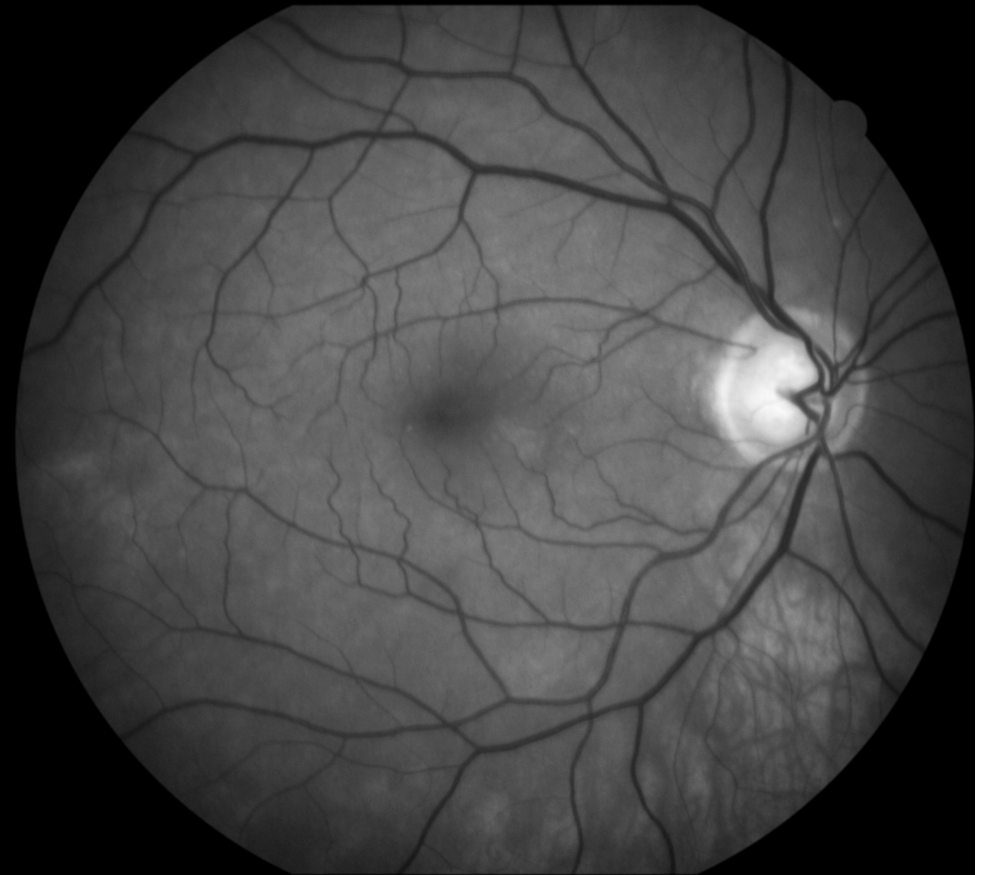

Mies 63 vuotta, glaukooma

EasyScan infrapuna

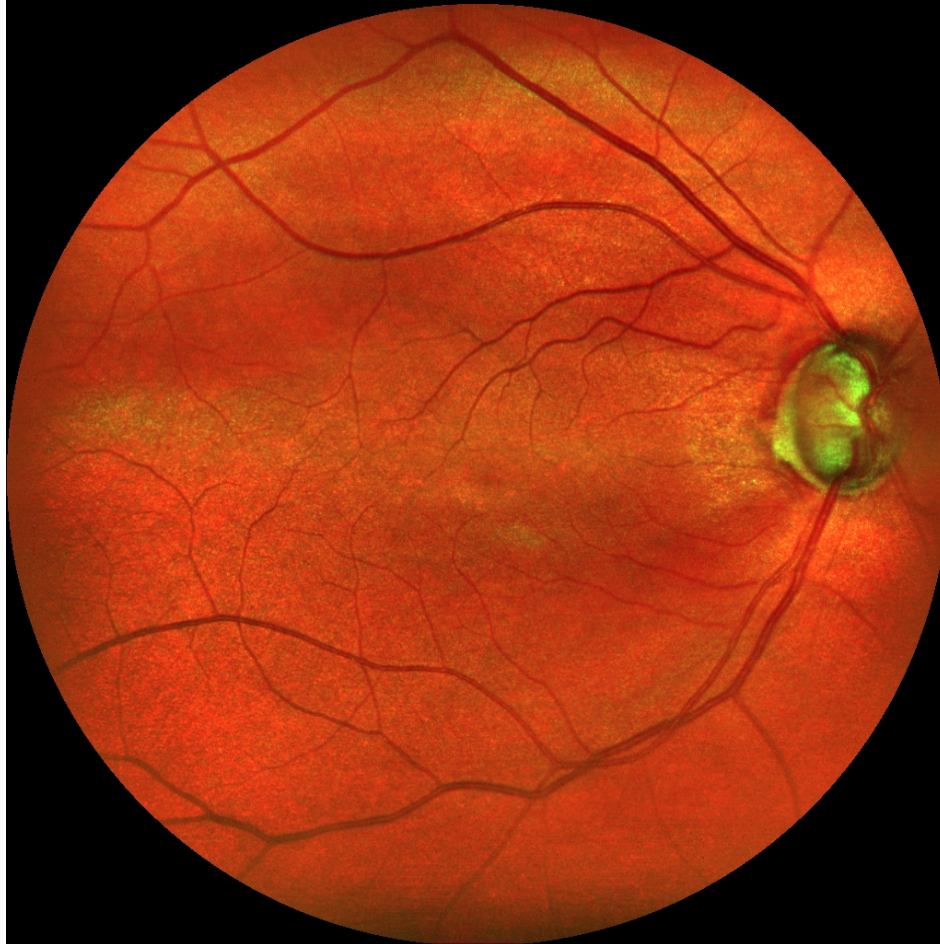

Canon vihreä

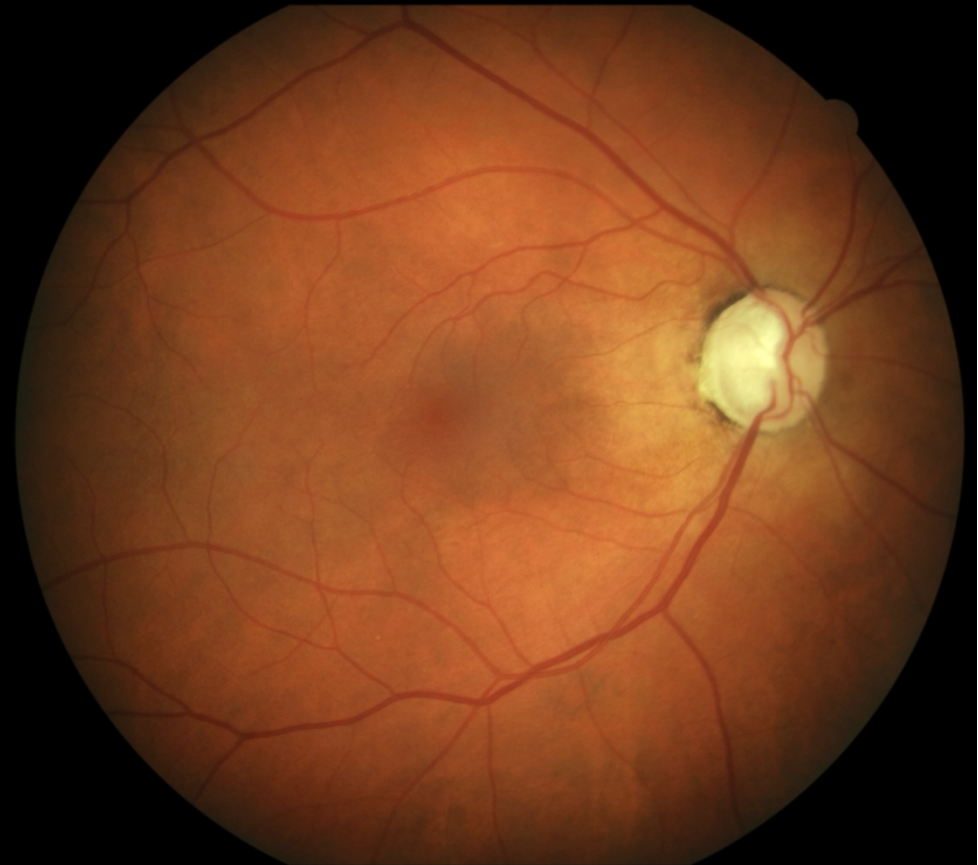


Nainen 60 vuotta, glaukooma

EasyScan

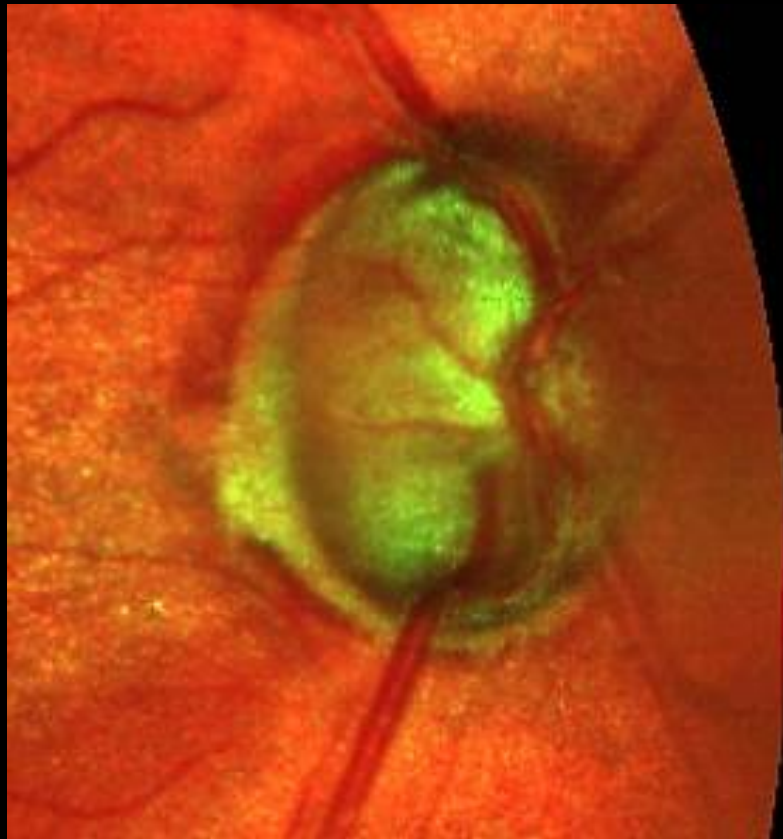

Canon

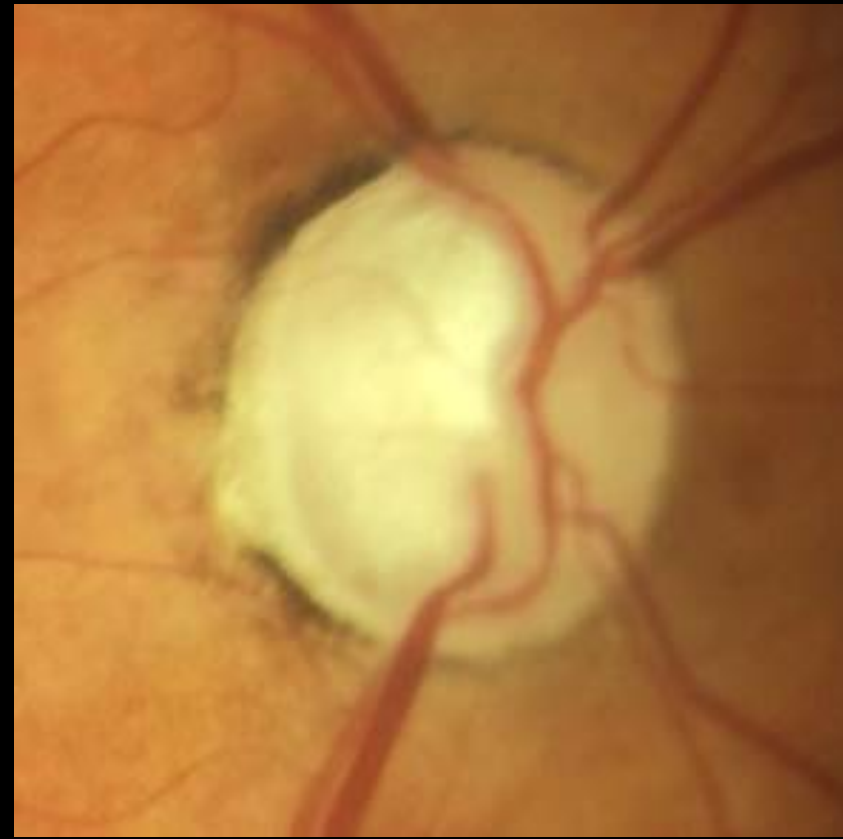

Nainen 60 vuotta, glaukooma

EasyScan

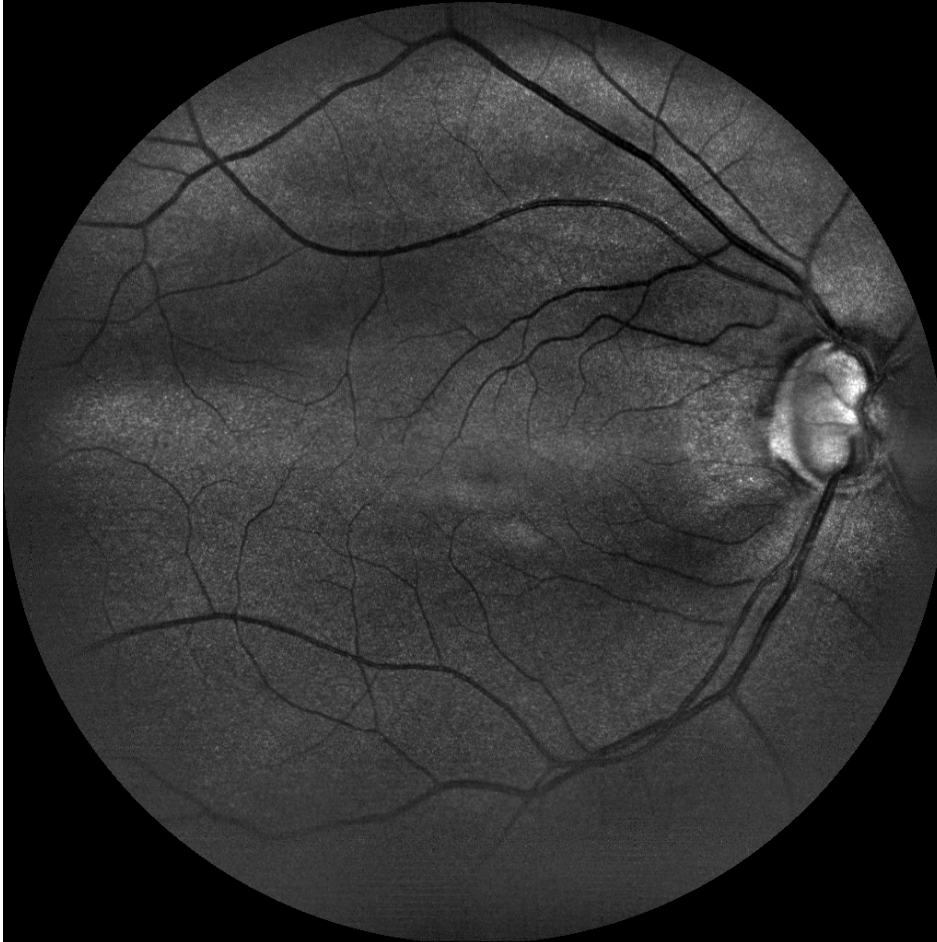

Canon

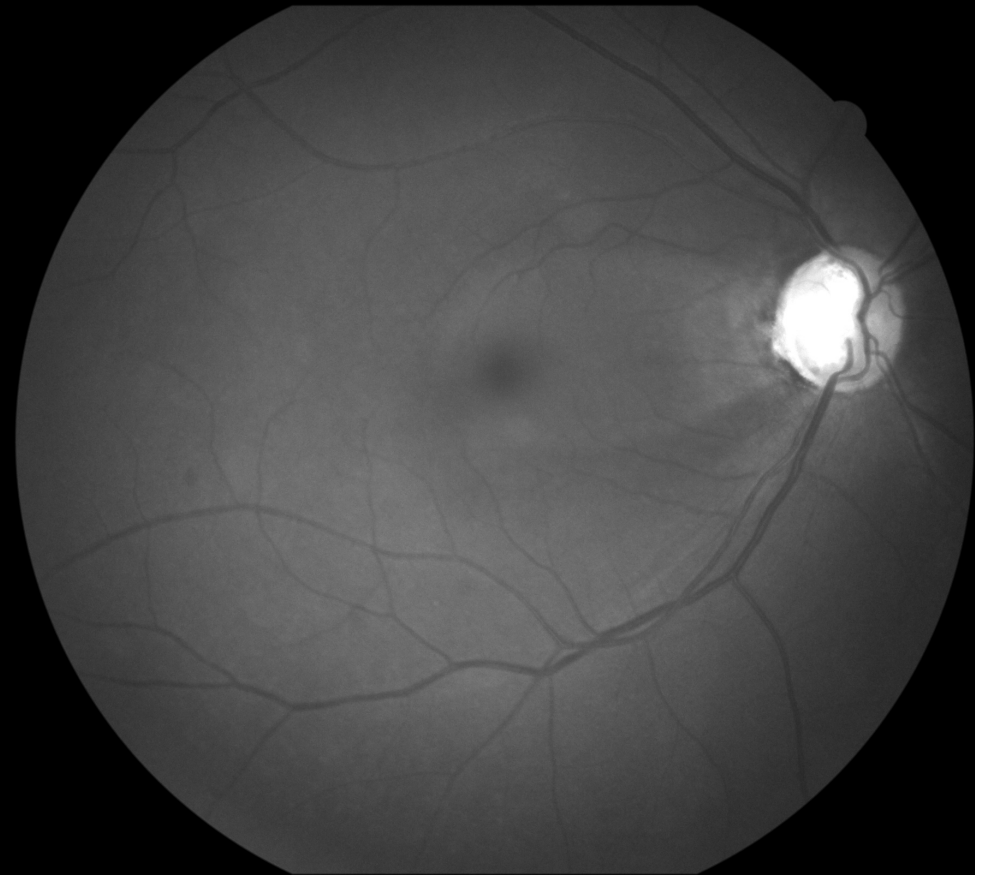


Nainen 60 vuotta, glaukooma

EasyScan vihreä

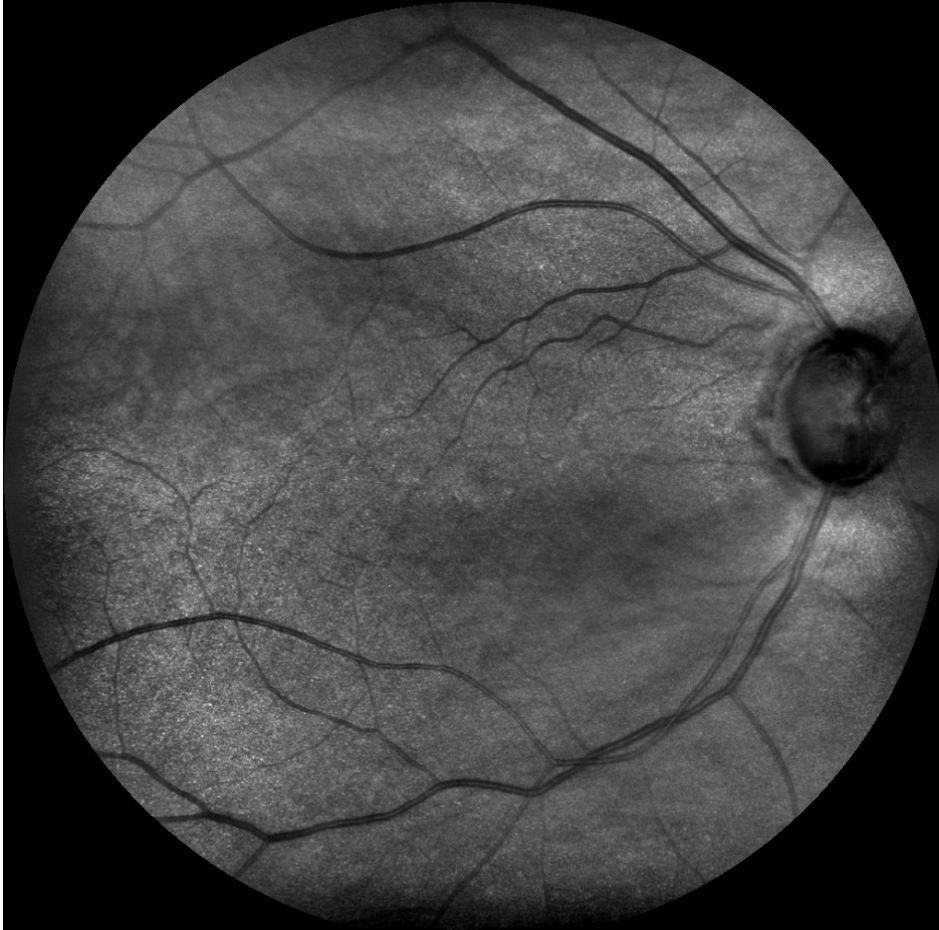

Canon sininen

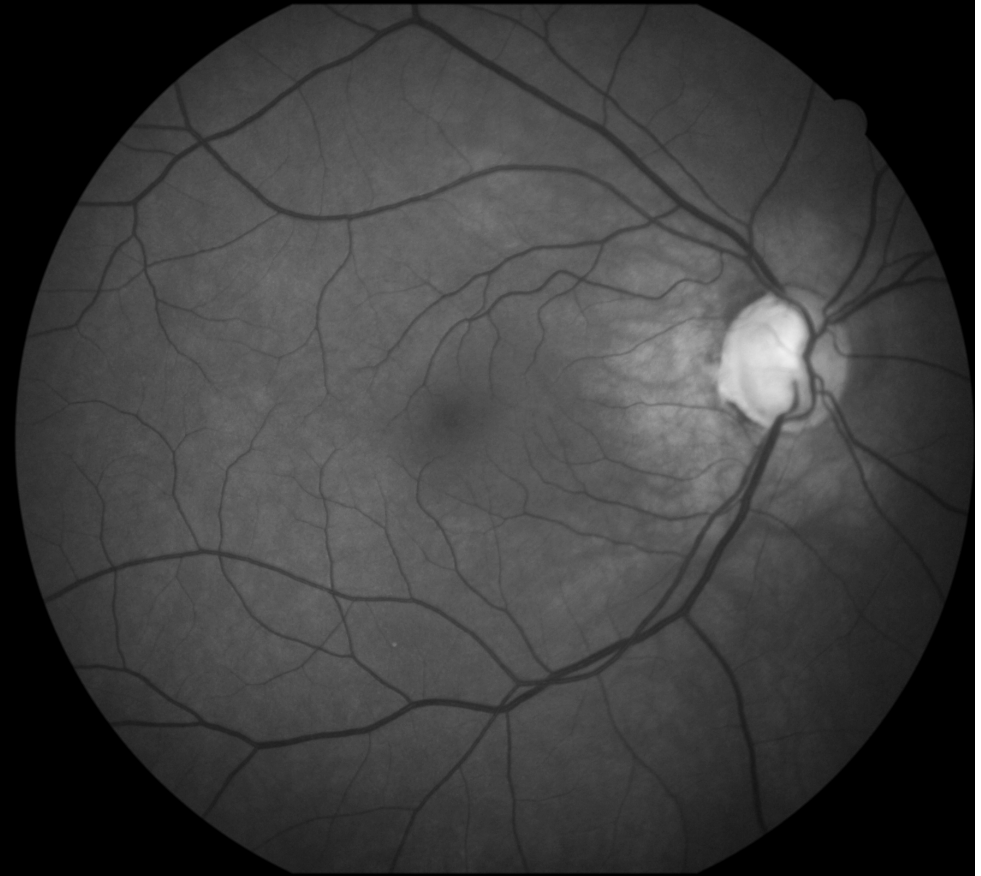

Nainen 60 vuotta, glaukooma

EasyScan infrapuna

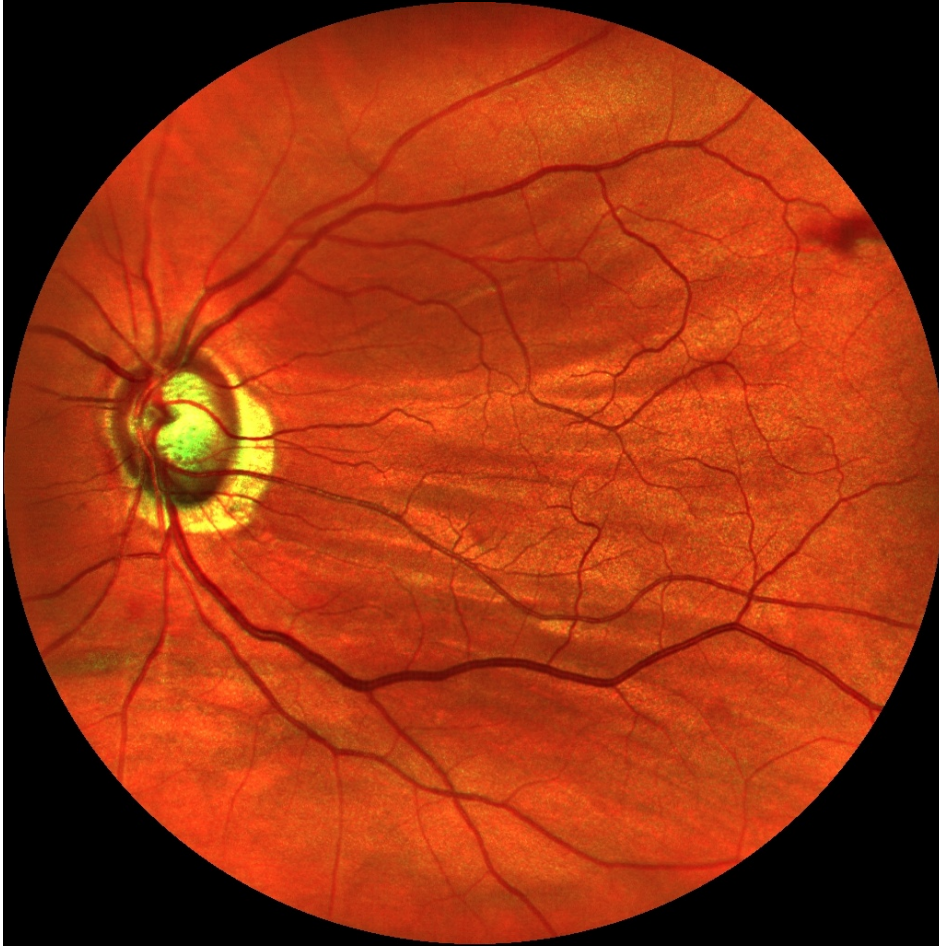

Canon vihreä

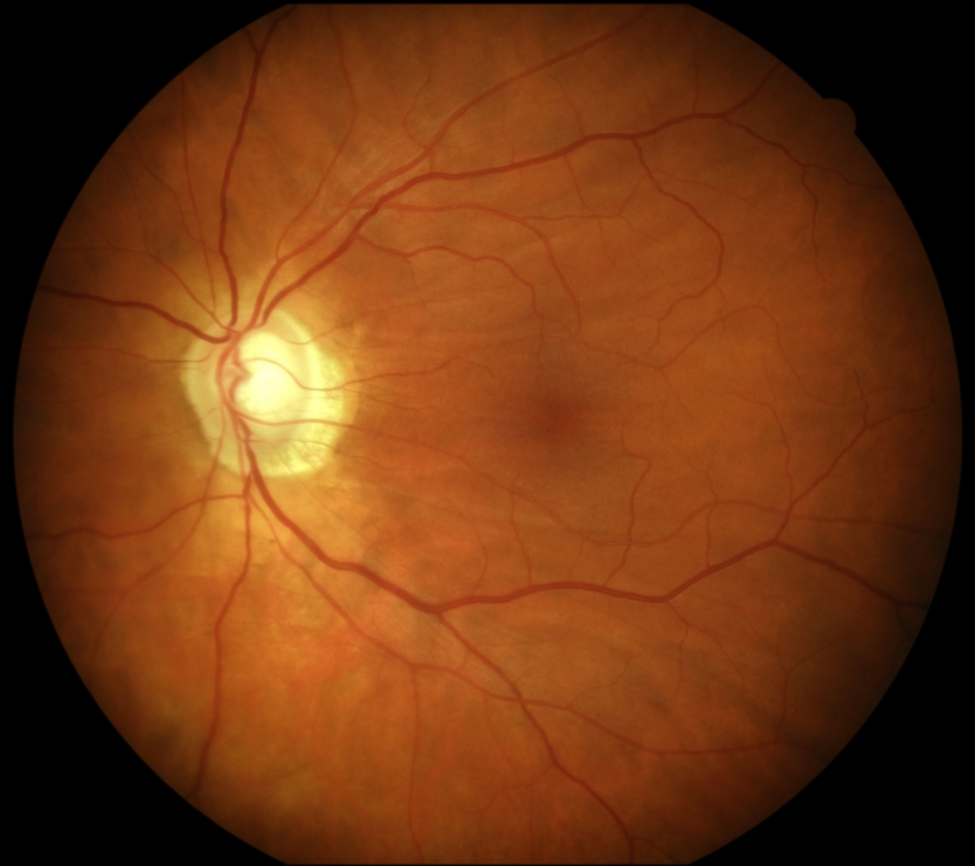

Mies 58 vuotta, glaukooma, kaihi

EasyScan

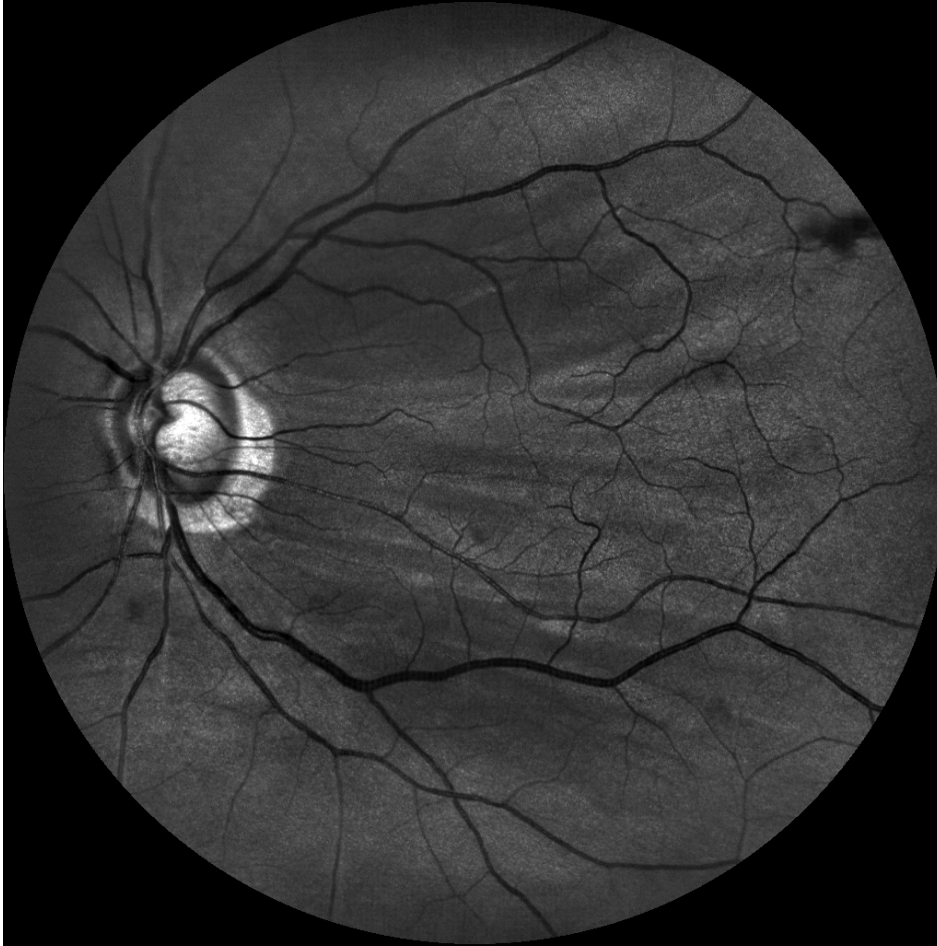

Canon

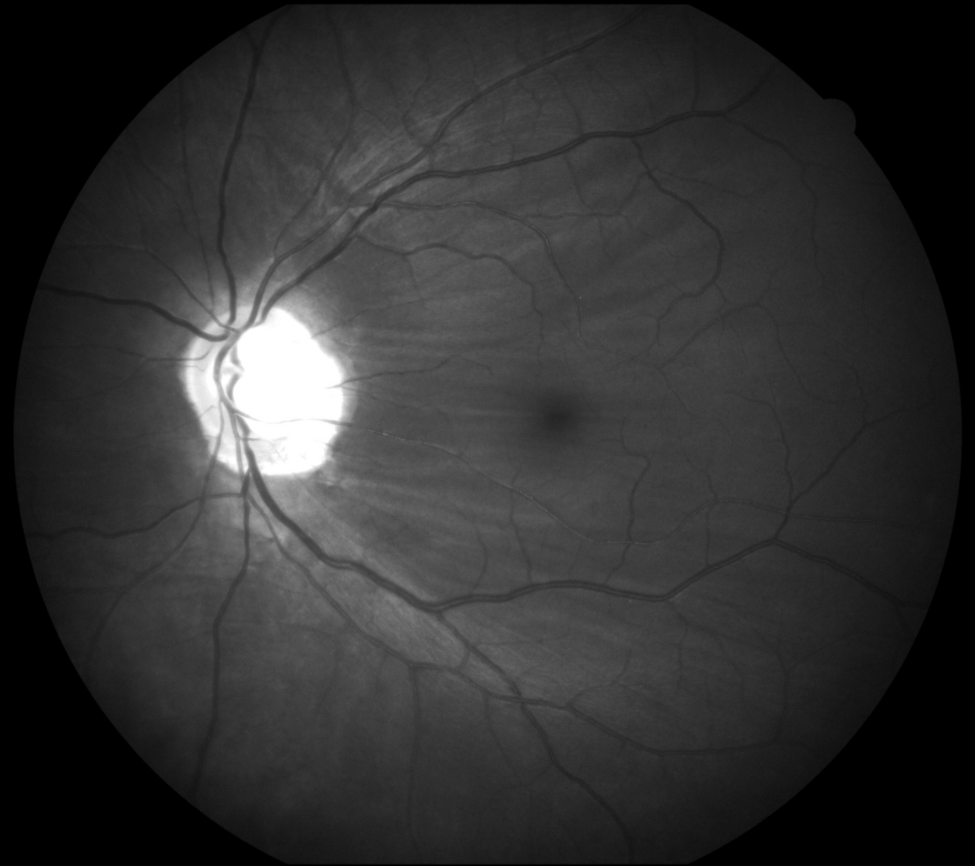


Mies 58 vuotta, glaukooma, kaihi

EasyScan vihreä

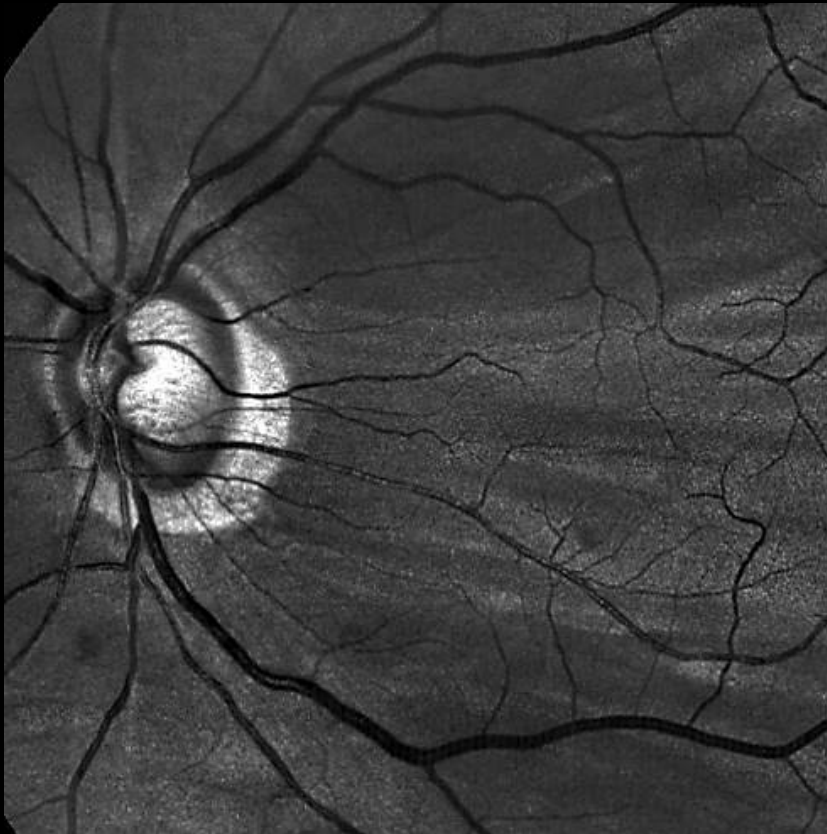


Canon sininen

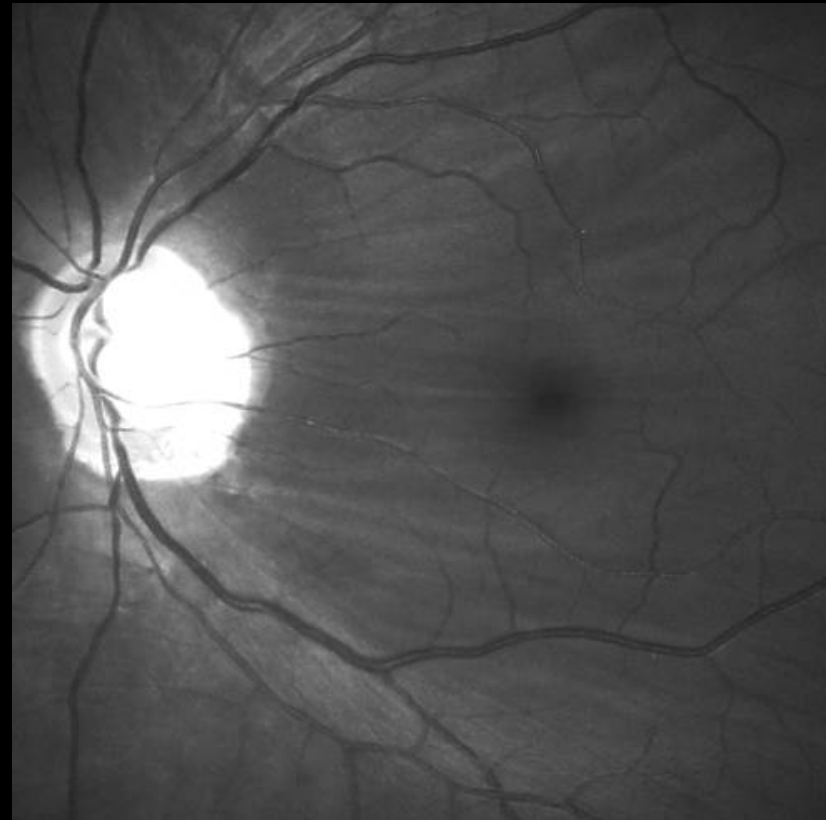


Mies 58 vuotta, glaukooma, kaihi

EasyScan vihreä

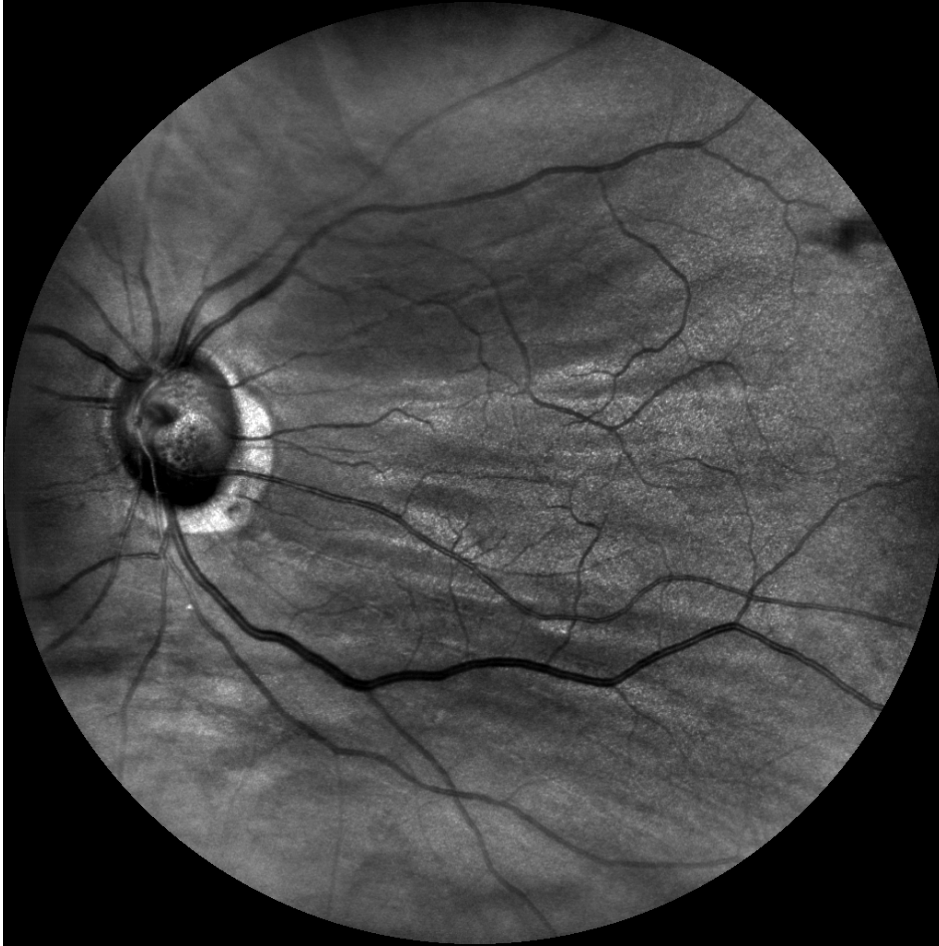

Canon sininen

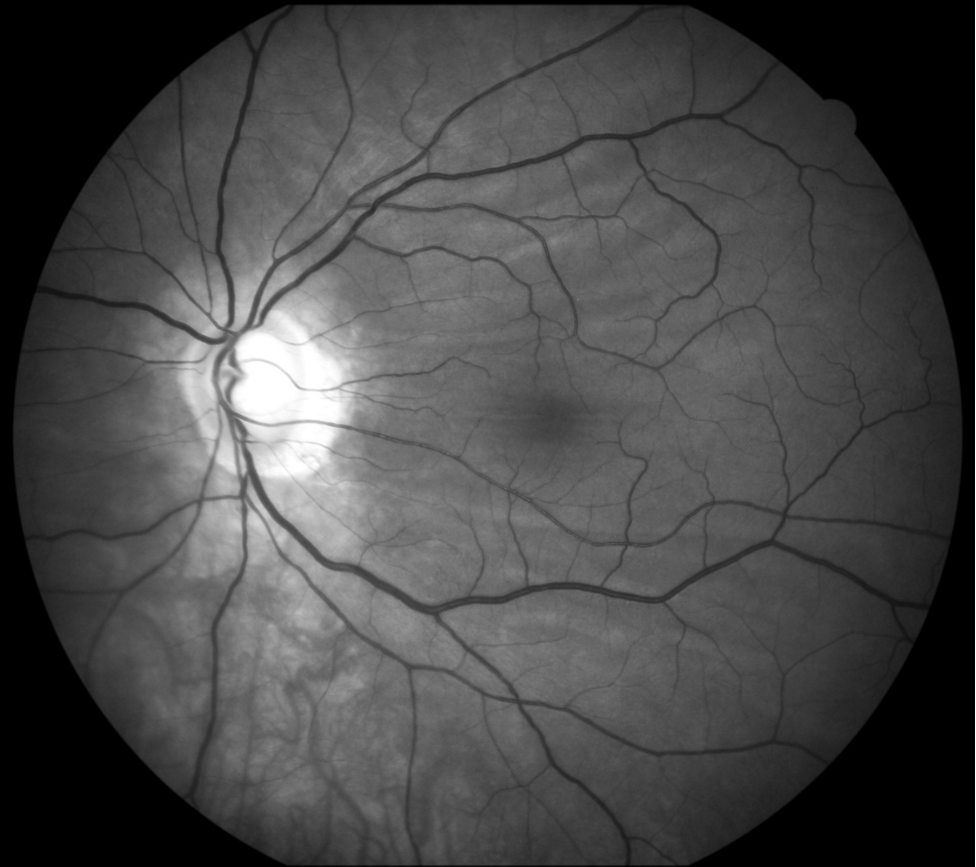

Mies 58 vuotta, glaukooma, kaihi

EasyScan infrapuna

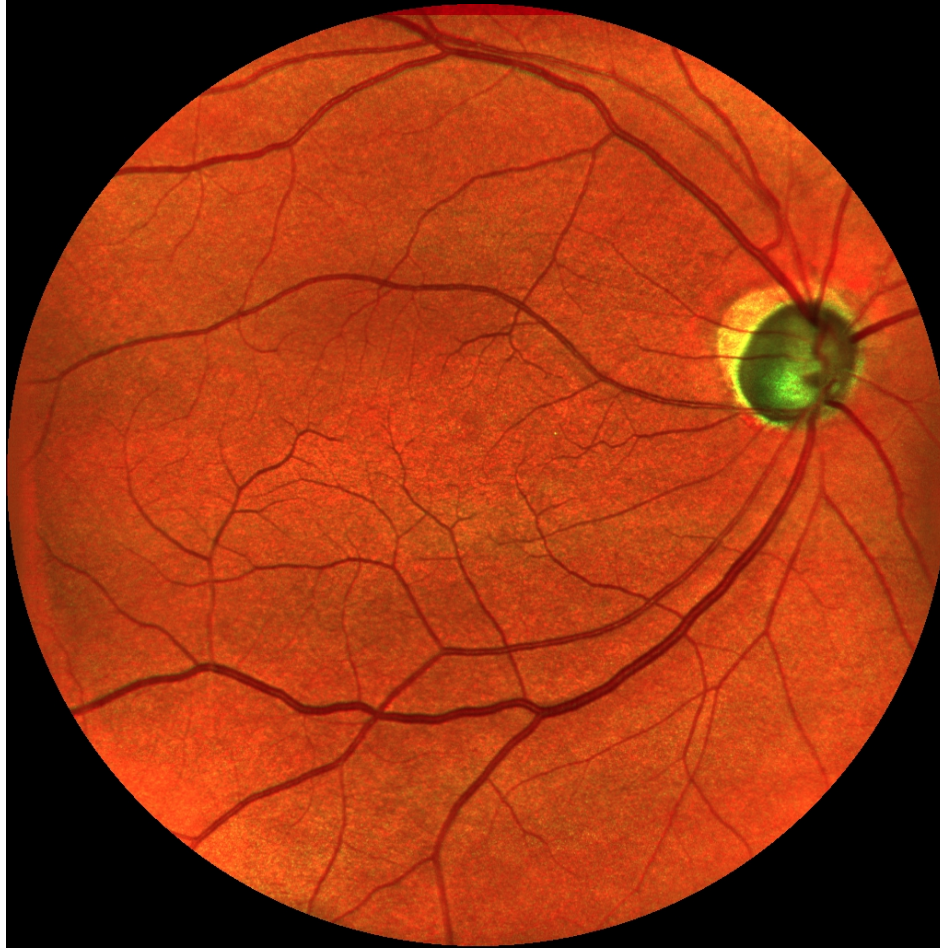

Canon vihreä

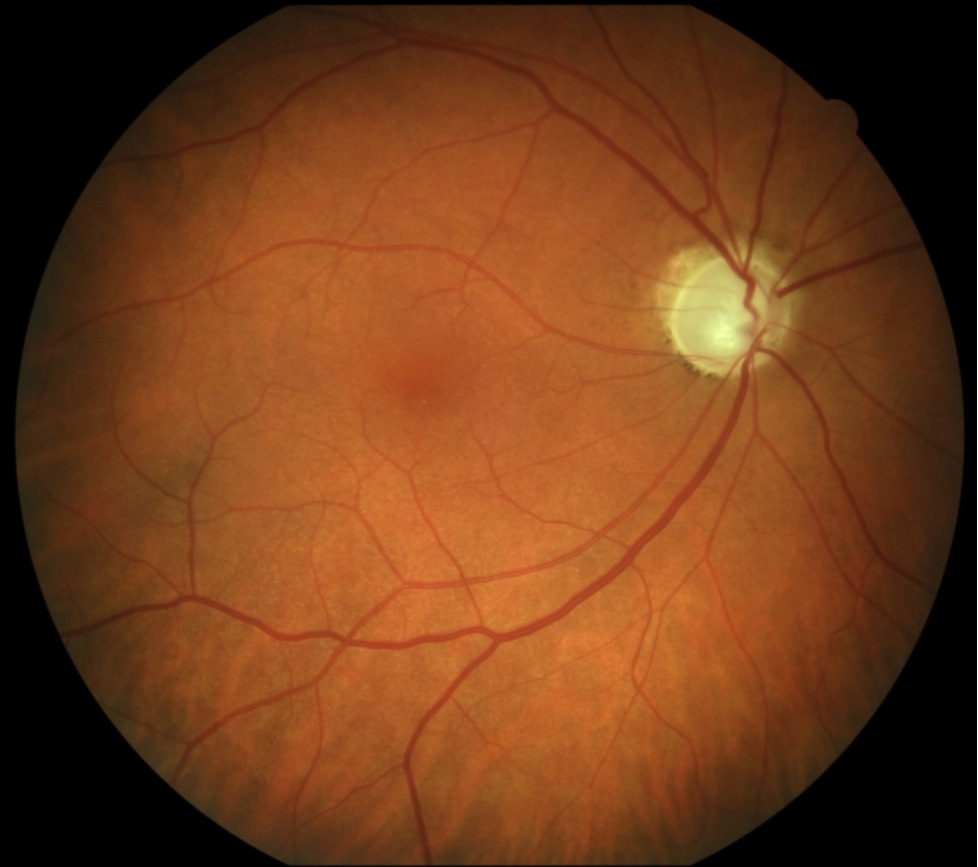


Mies 66 vuotta, glaukooma

EasyScan

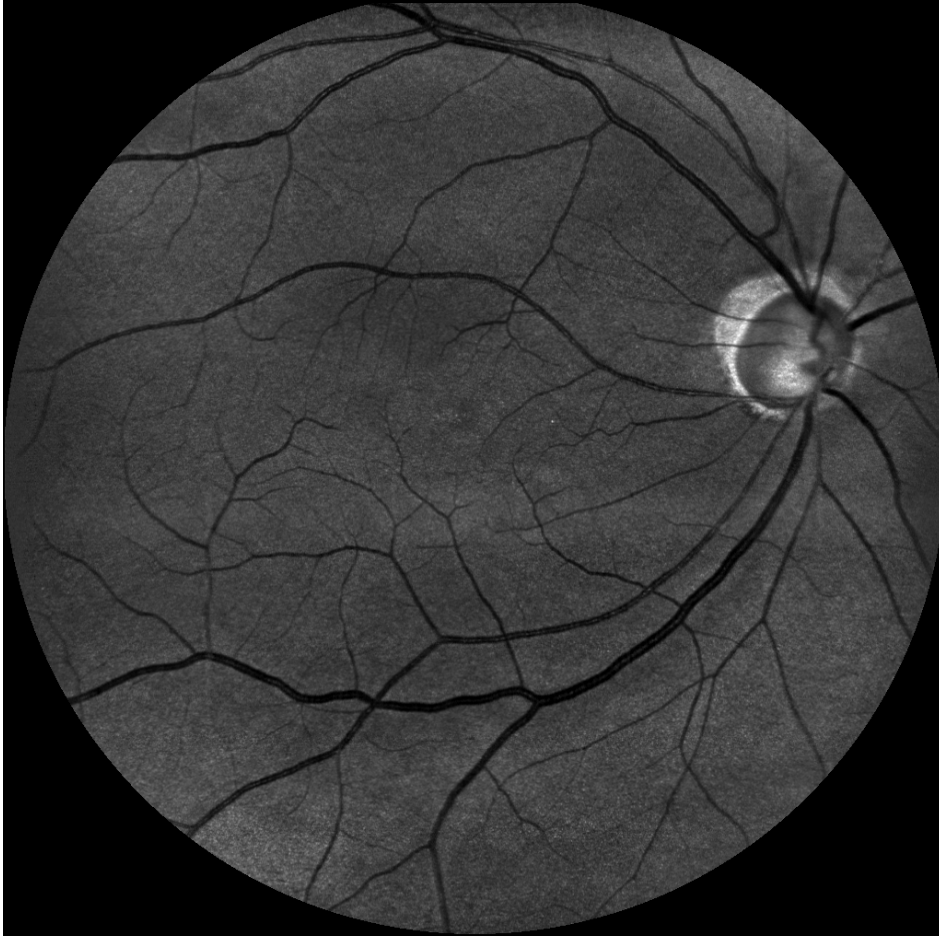

Canon

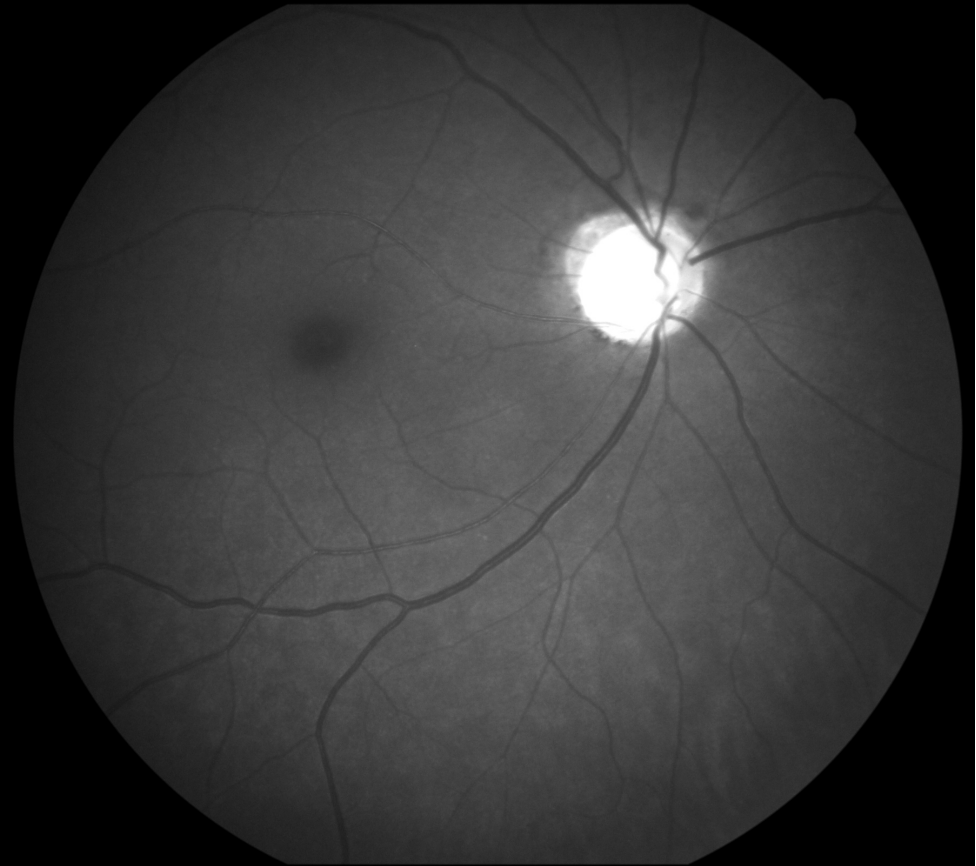


Mies 66 vuotta, glaukooma

EasyScan vihreä

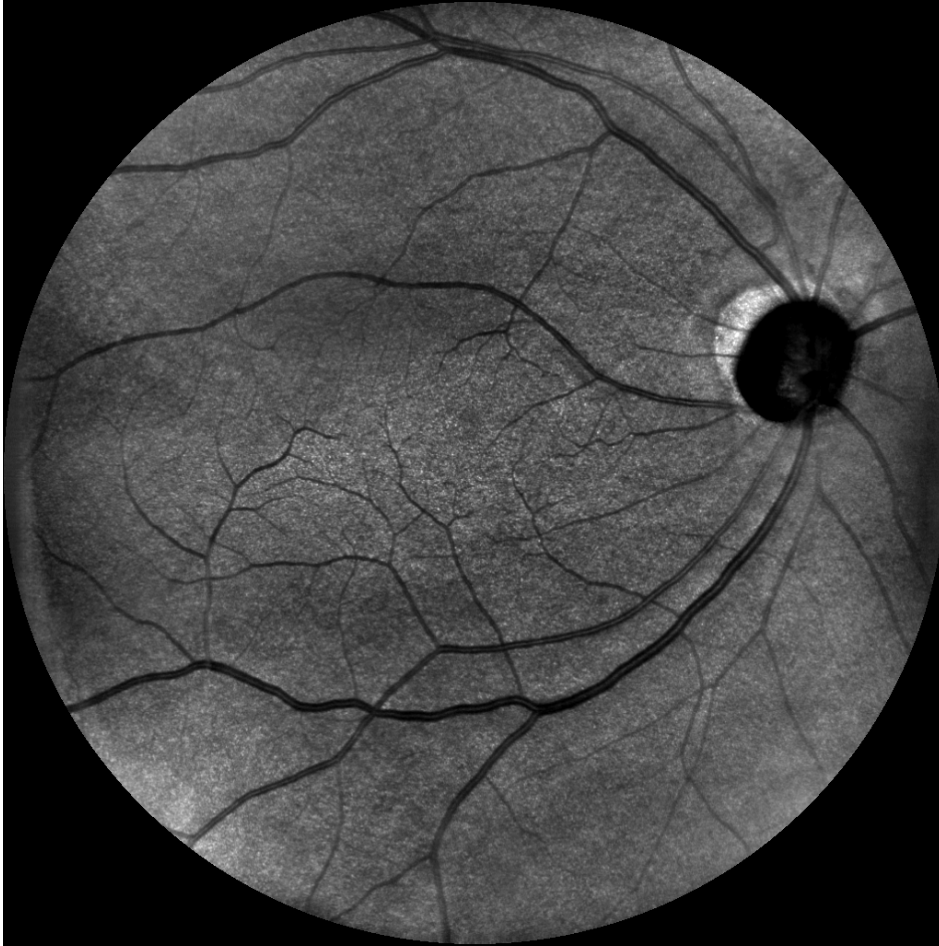

Canon sininen

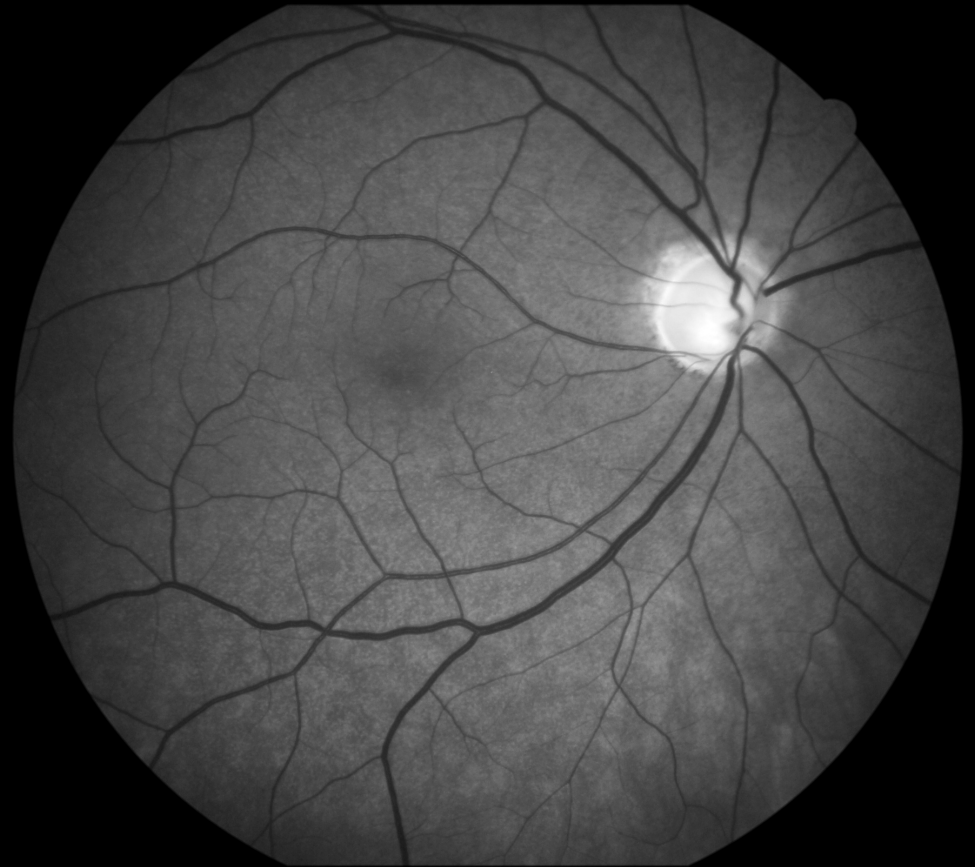

Mies 66 vuotta, glaukooma

EasyScan infrapuna

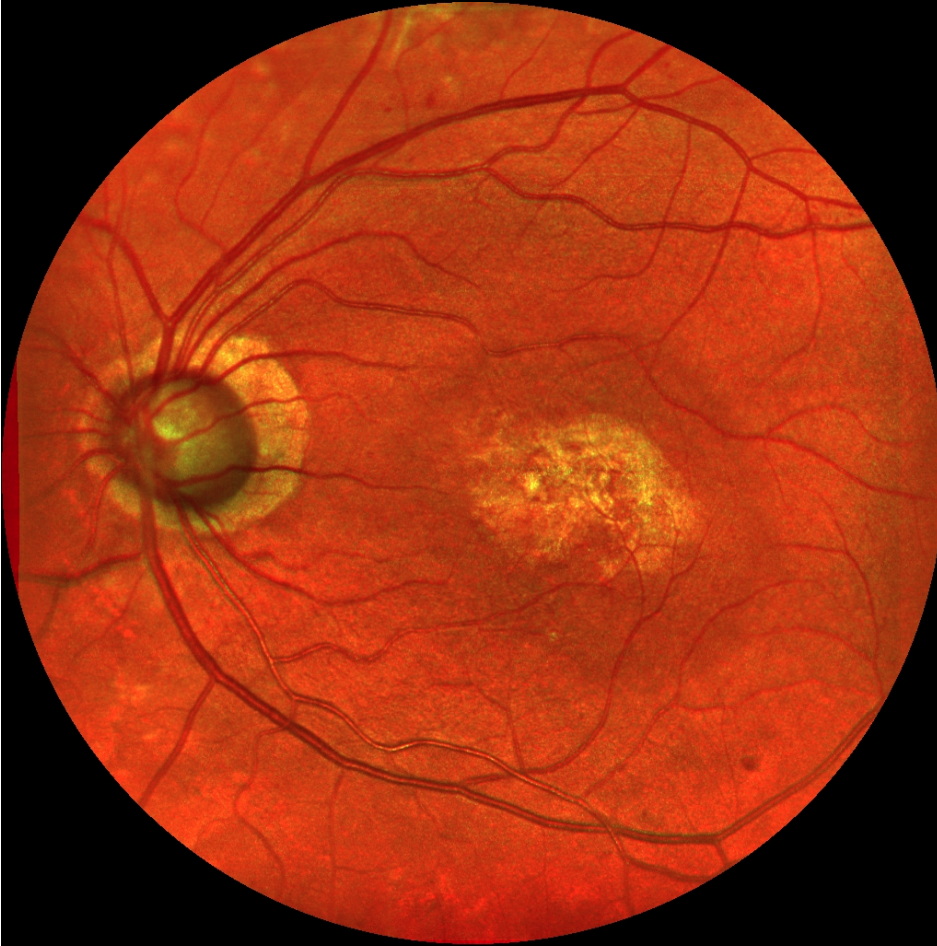

Canon vihreä

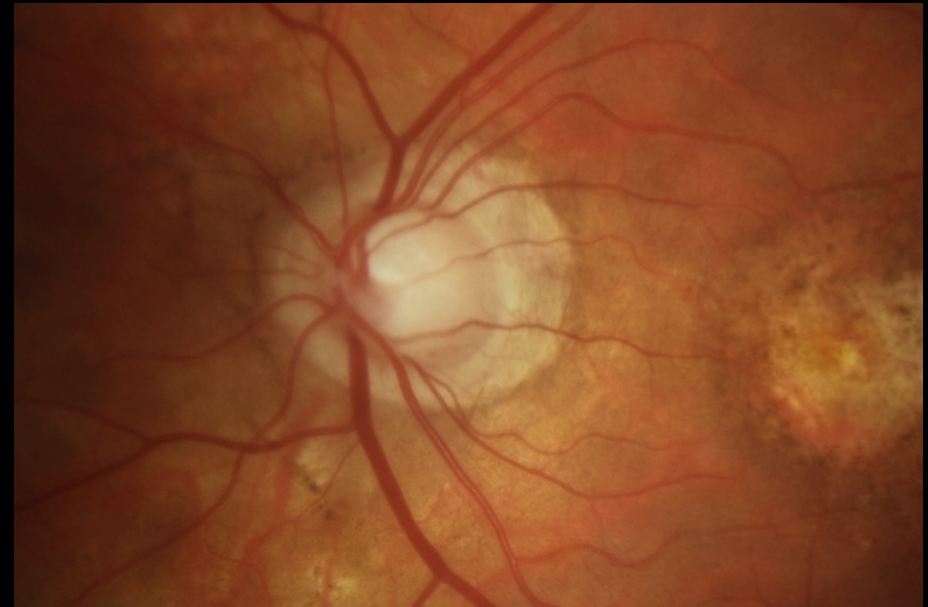


Mies 79 vuotta, glaukooma, AMD, IOL

EasyScan

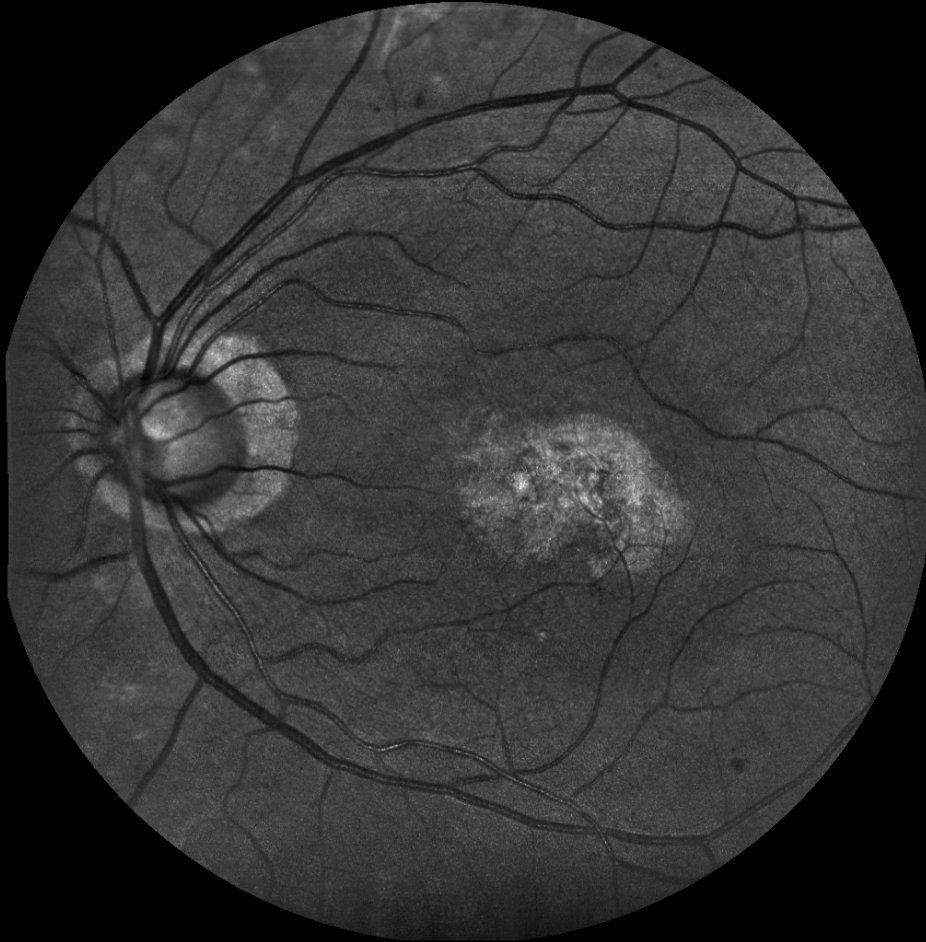

Canon, papillakuva

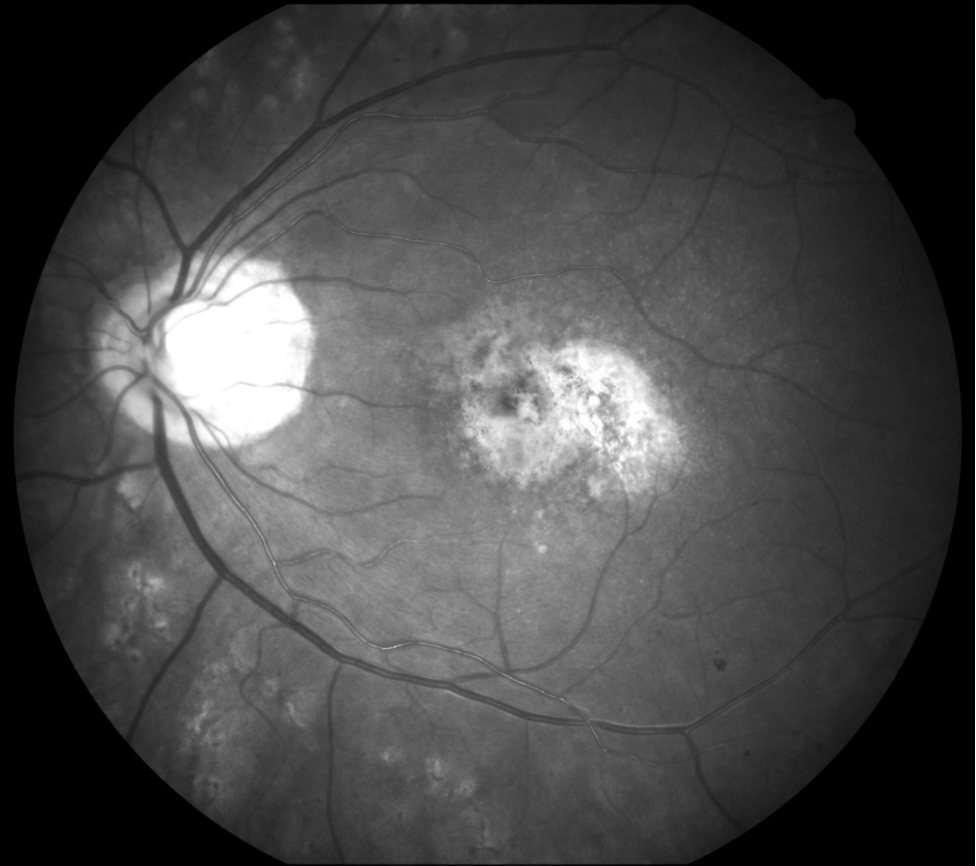


Mies 79 vuotta, glaukooma, AMD, IOL

EasyScan vihreä

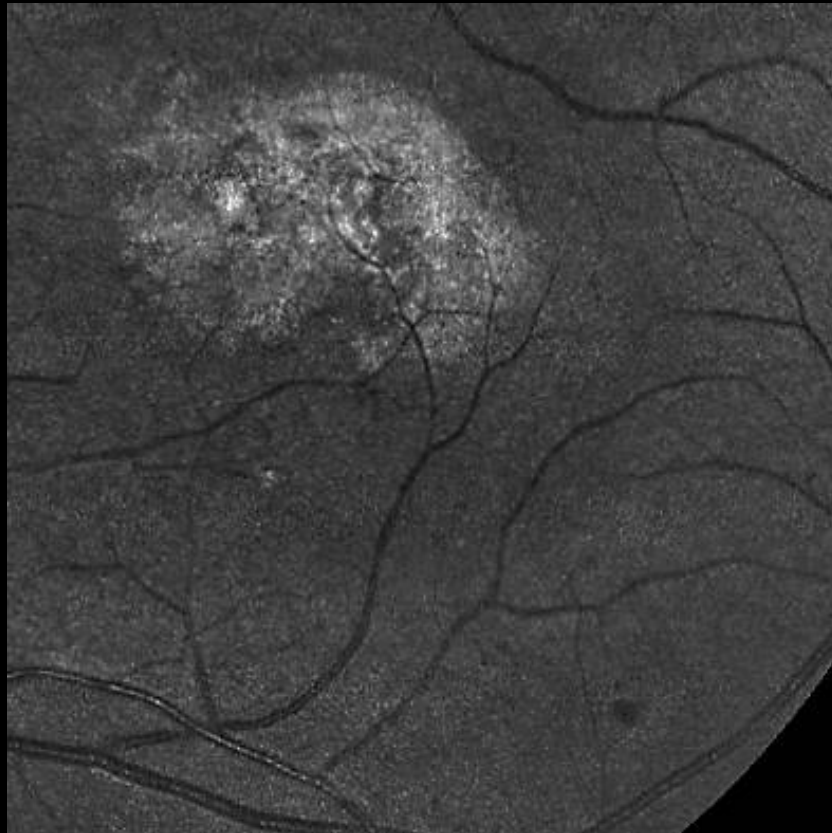


Canon sininen

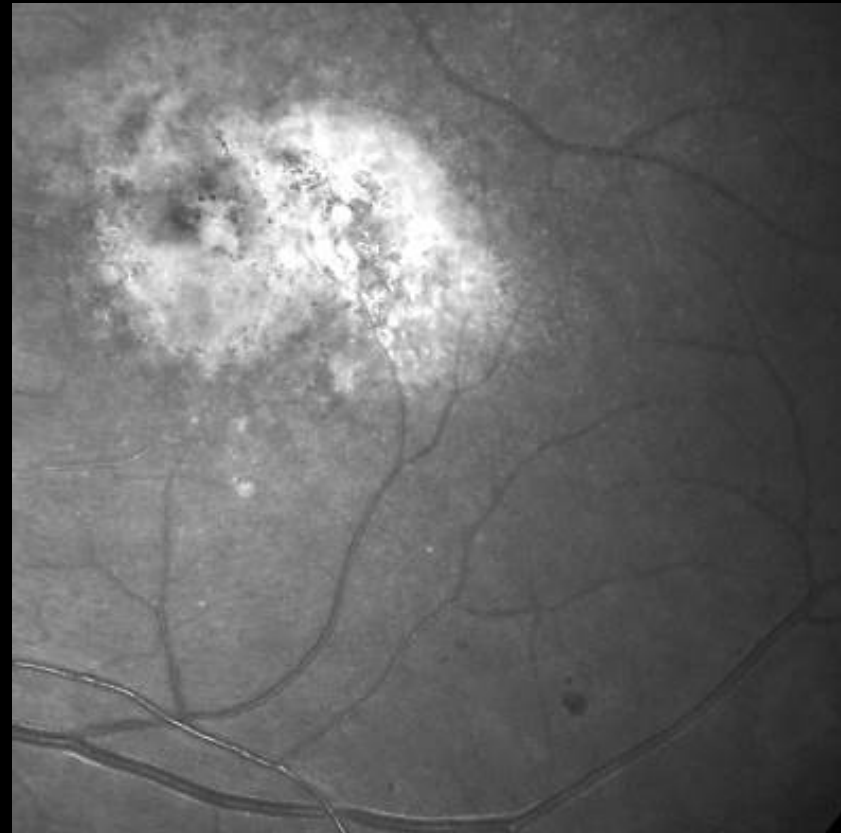


Mies 79 vuotta, glaukooma, AMD, IOL

EasyScan vihreä

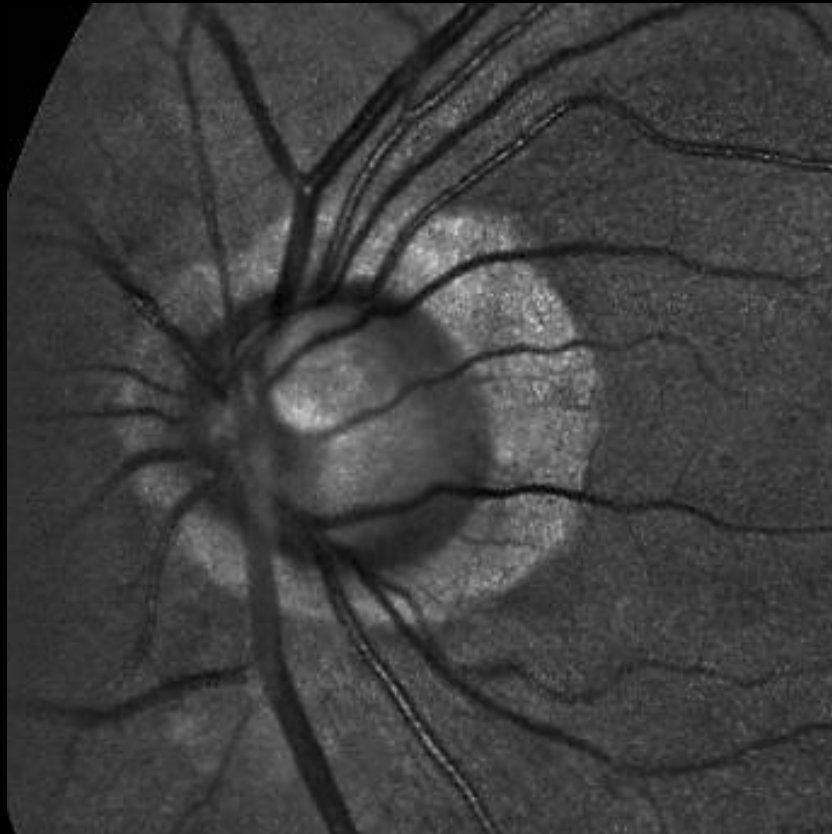


Canon sininen

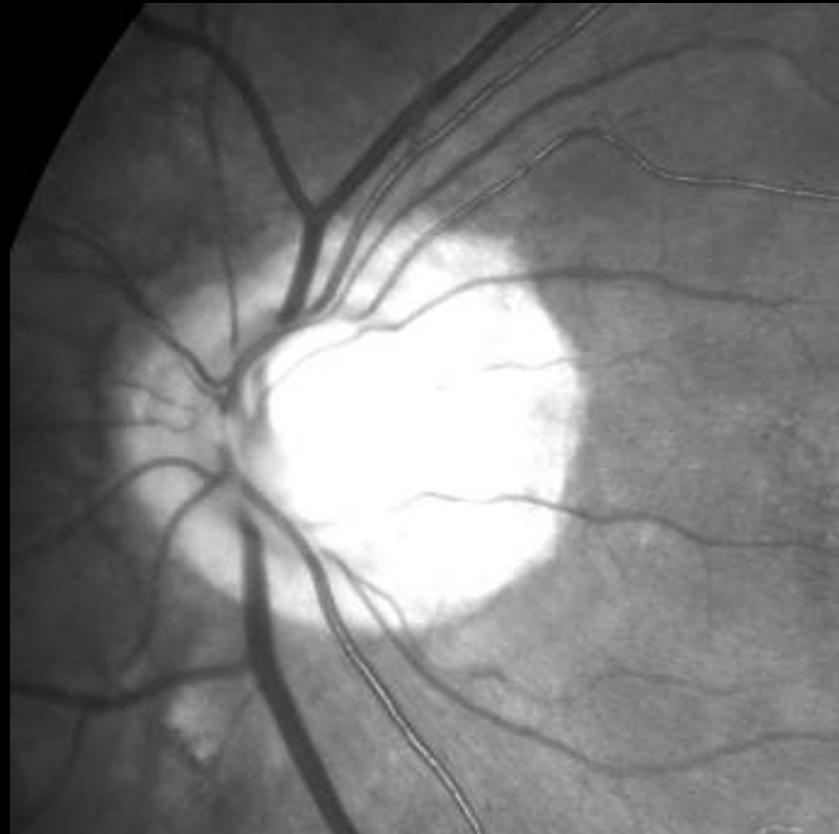


Mies 79 vuotta, glaukooma, AMD, IOL

EasyScan vihreä

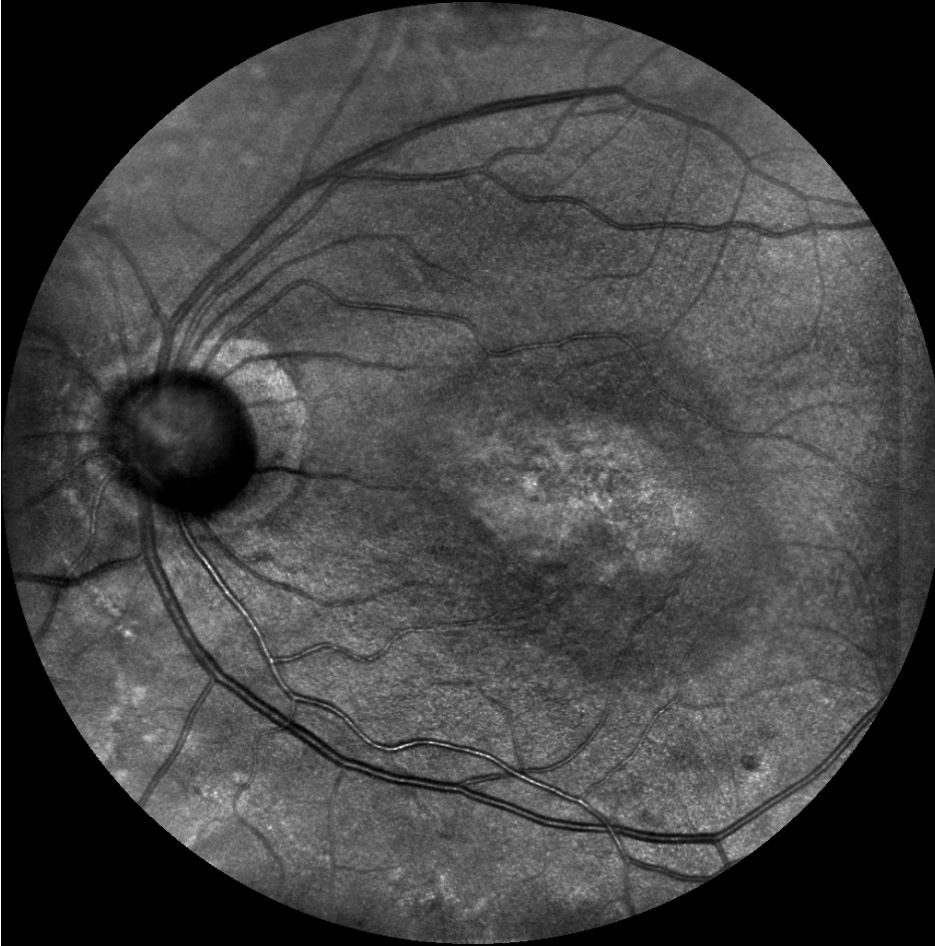

Canon sininen

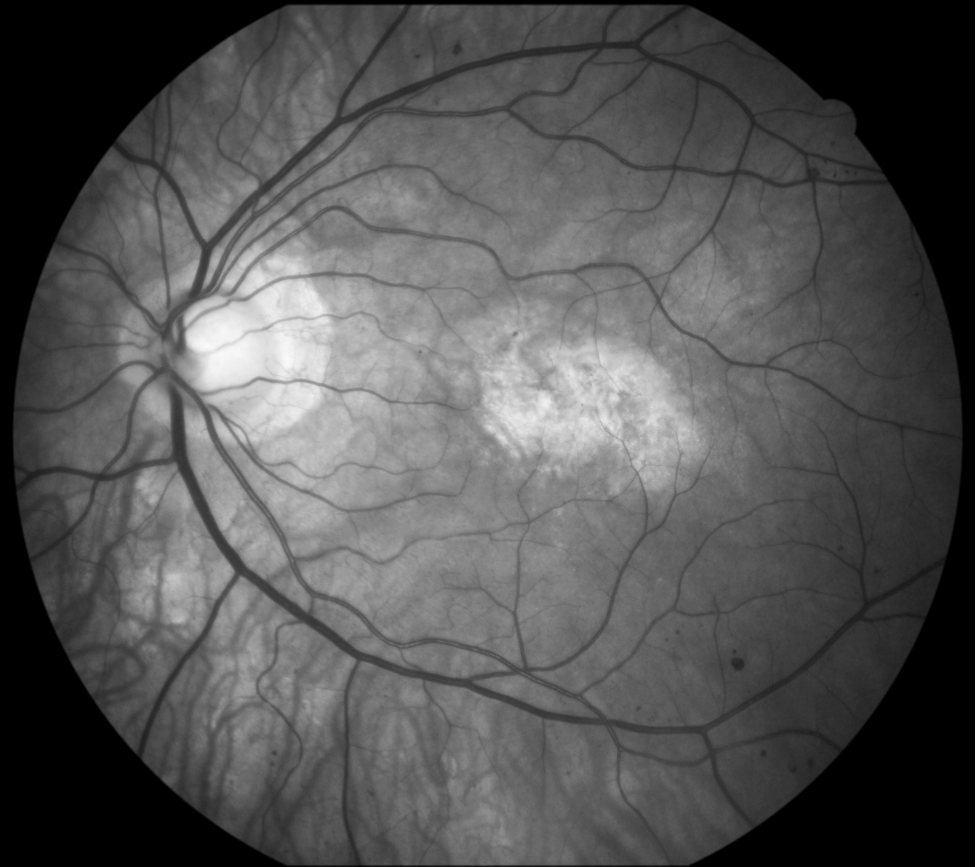


Mies 79 vuotta, glaukooma, AMD, IOL

EasyScan infrapuna

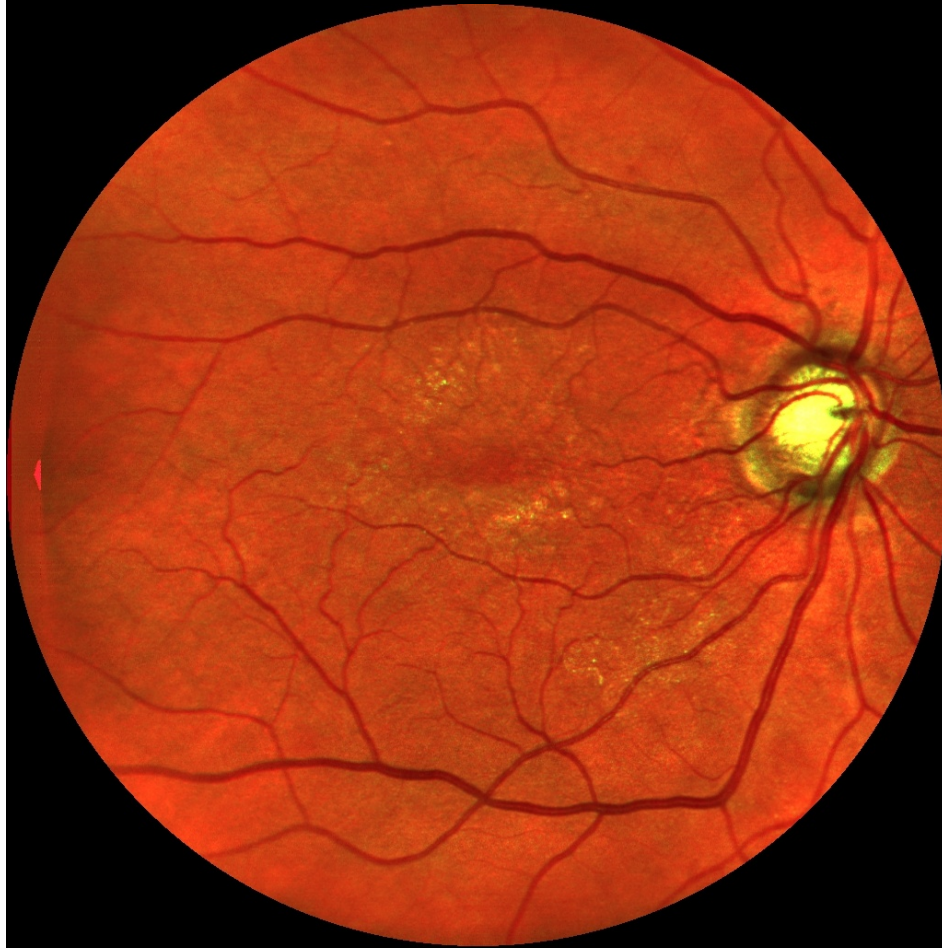

Canon vihreä

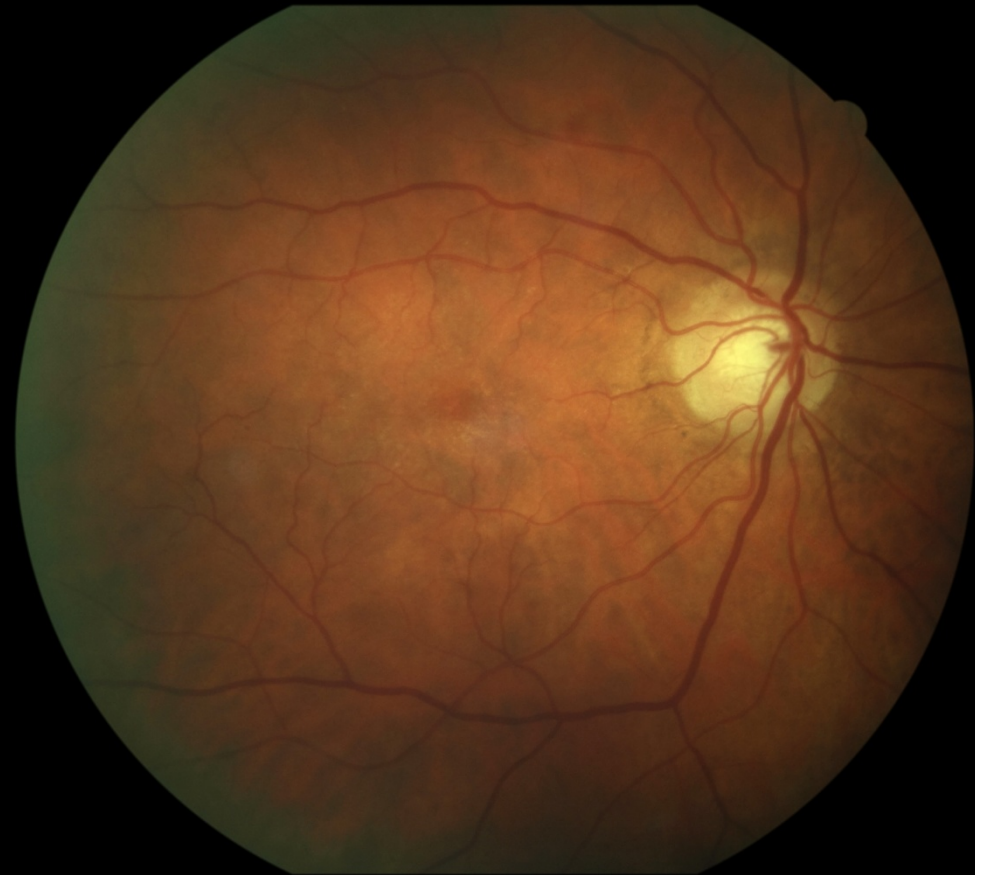

Nainen 69 vuotta, glaukooma, diabeettinen makulopatia, kaihi

EasyScan

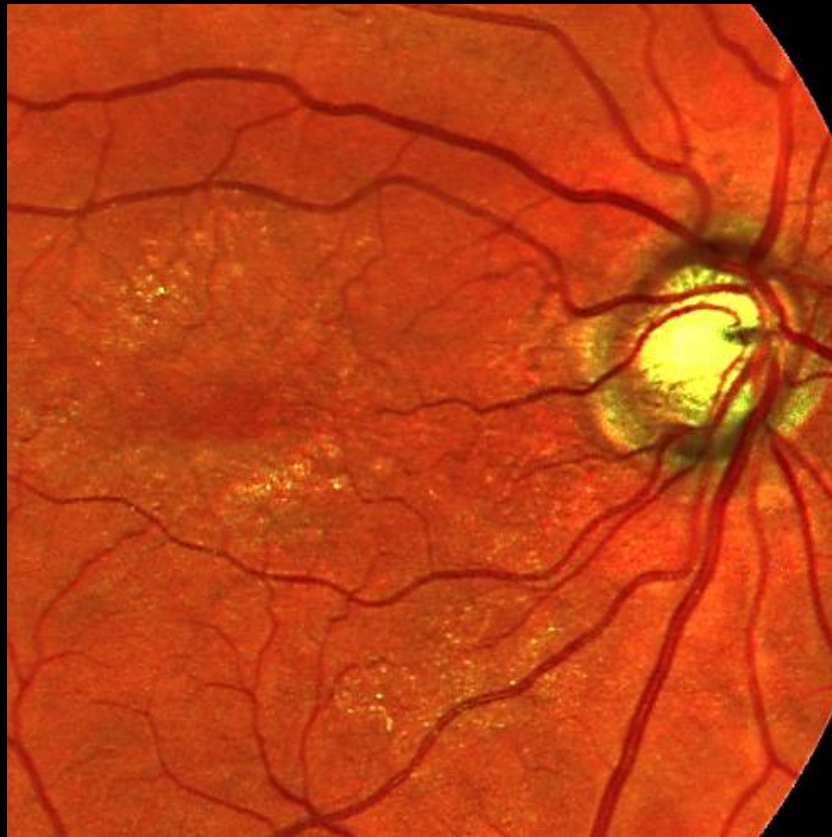

Canon

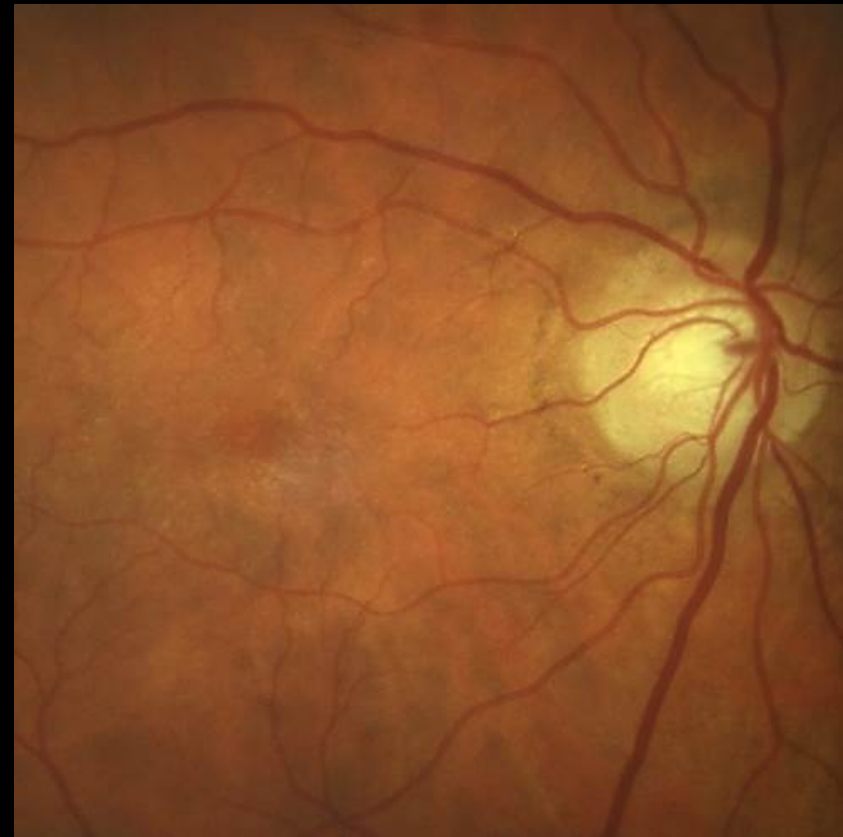

Nainen 69 vuotta, glaukooma, diabeettinen makulopatia, kaihi

EasyScan

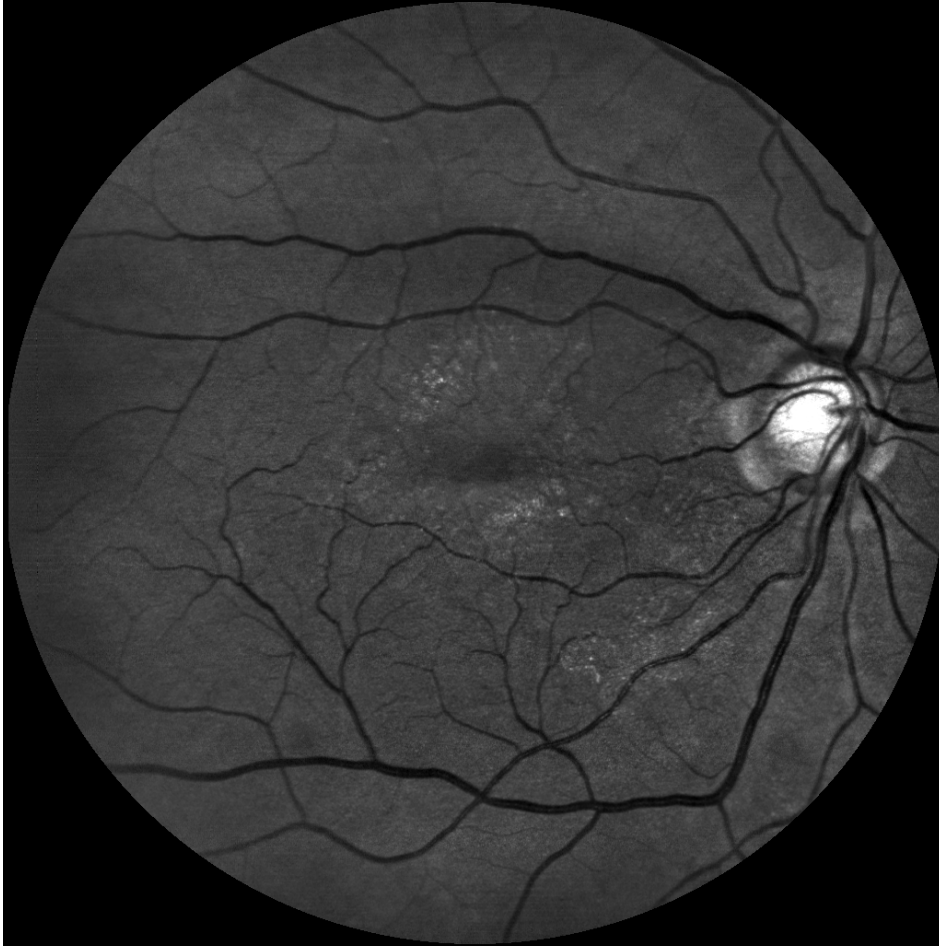

Canon

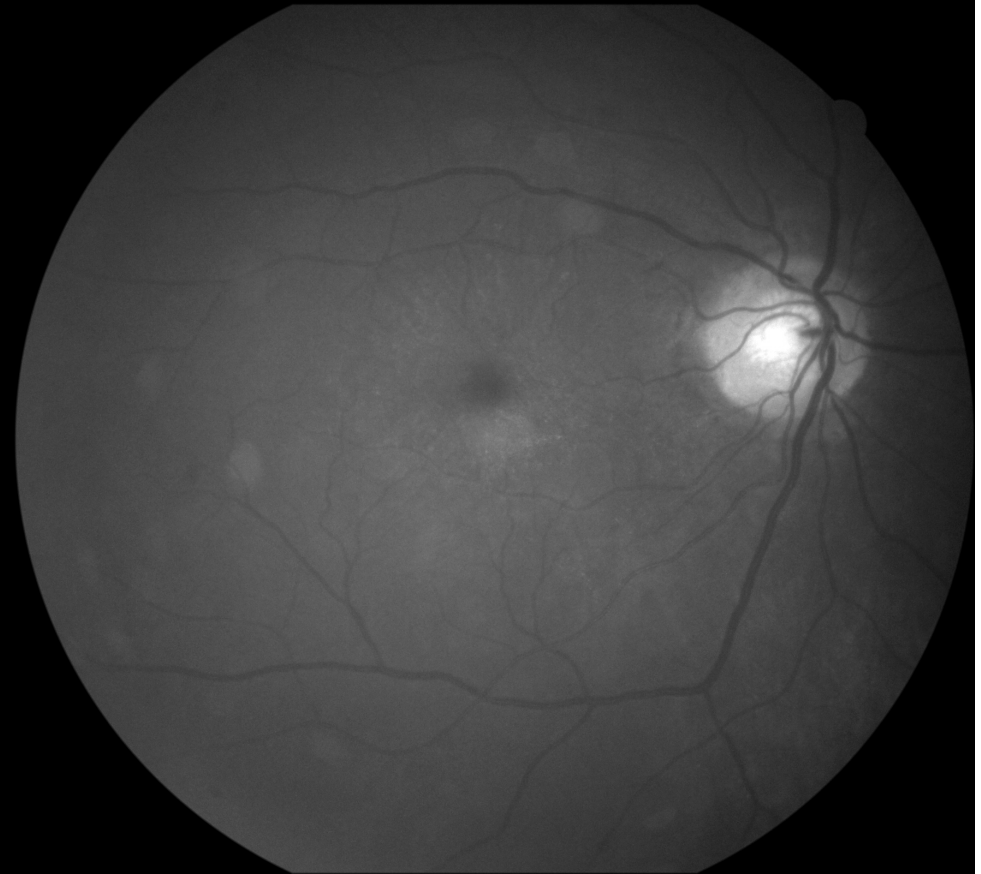


Nainen 69 vuotta, glaukooma, diabeettinen makulopatia, kaihi

EasyScan vihreä

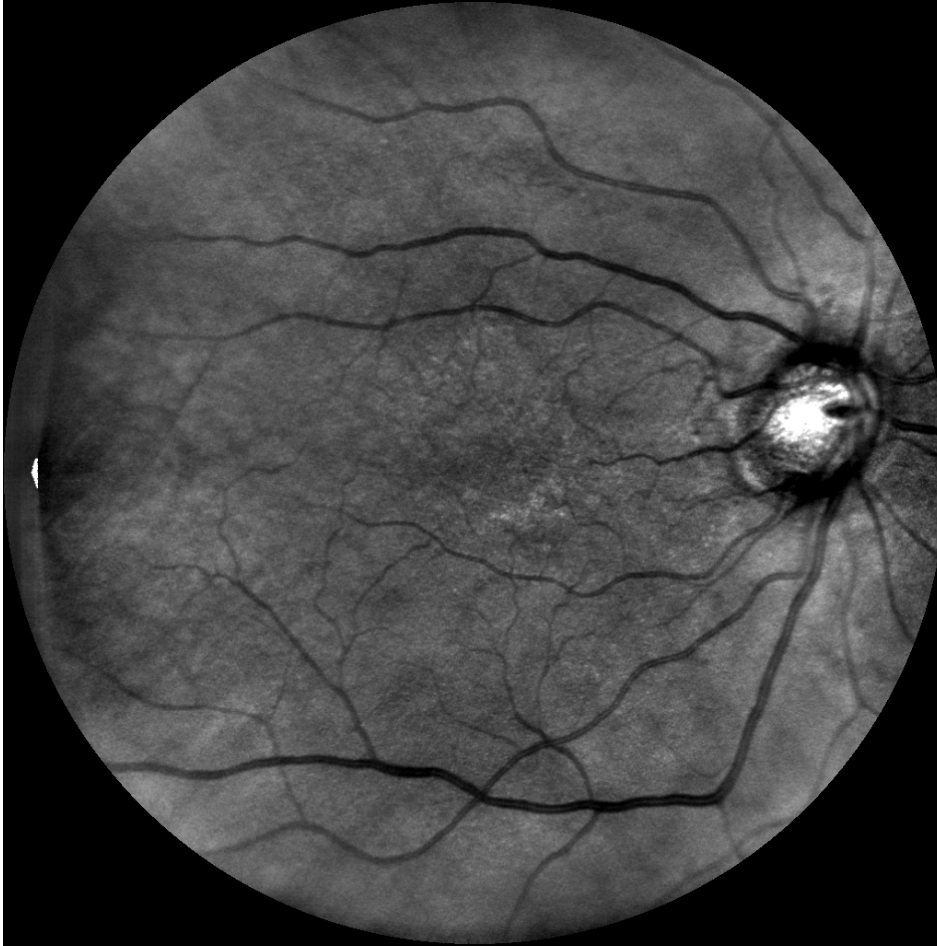

Canon sininen

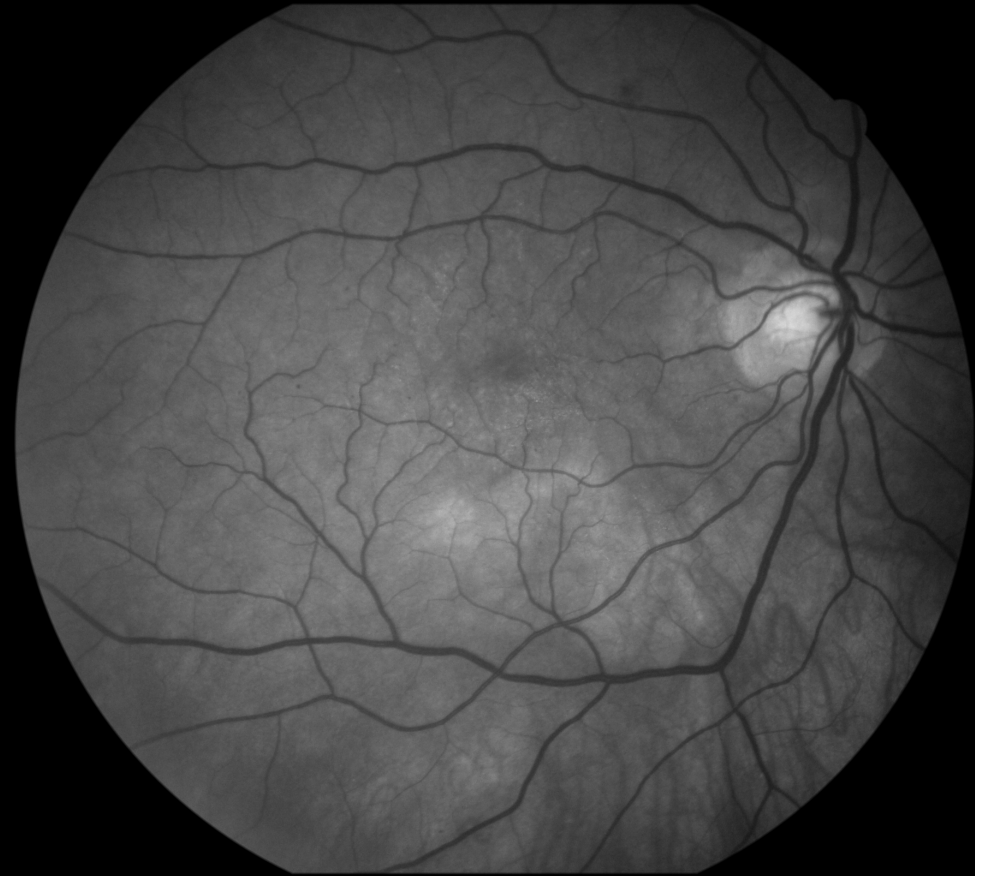

Nainen 69 vuotta, glaukooma, diabeettinen makulopatia, kaihi

EasyScan infrapuna

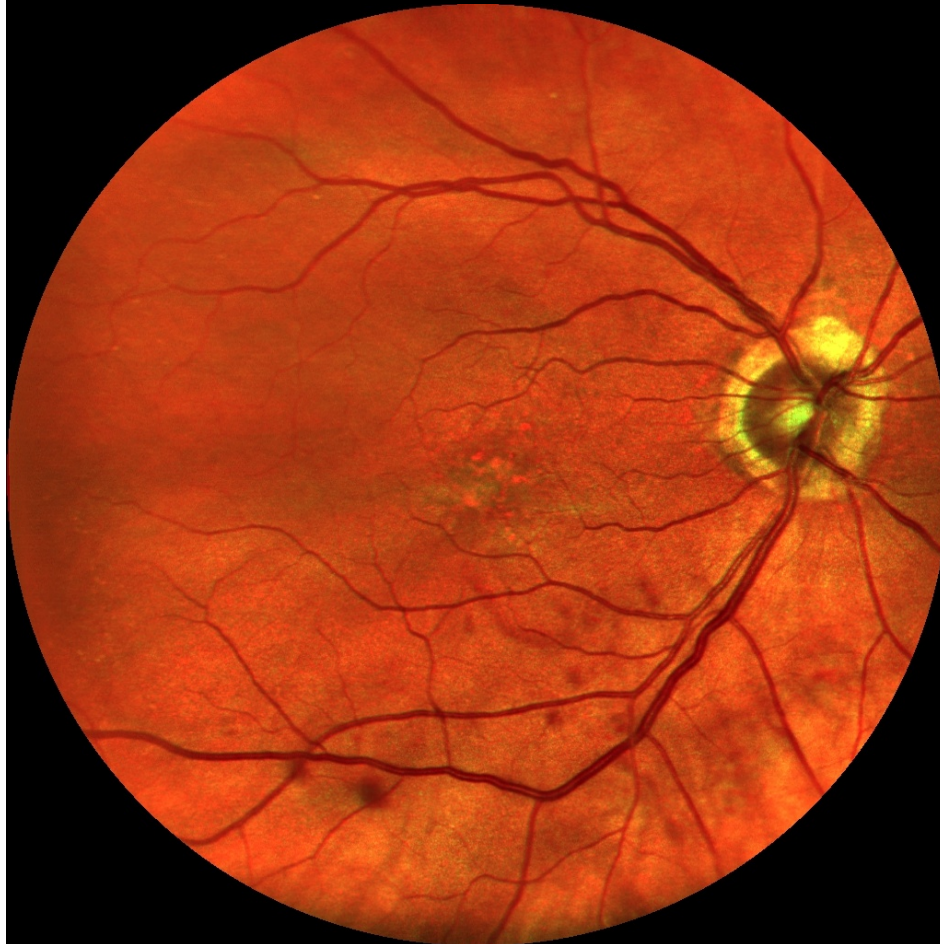

Canon vihreä

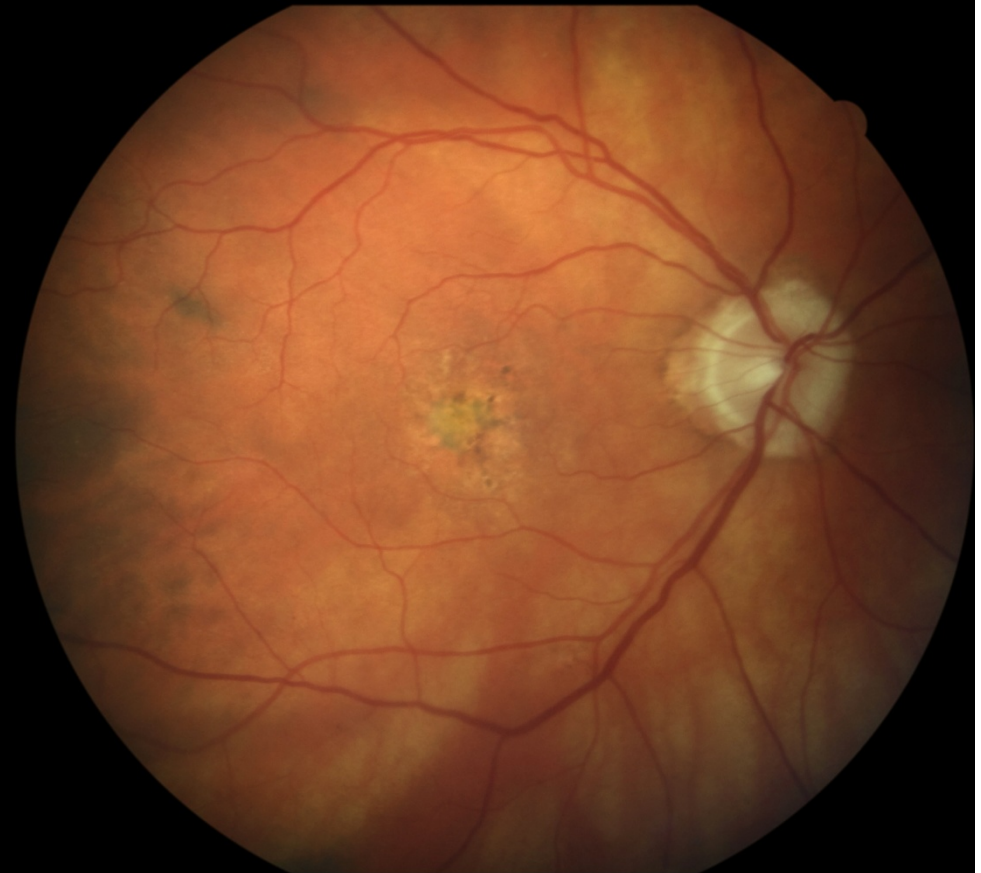

Nainen 85 vuotta, glaukooma, AMD, IOL

EasyScan

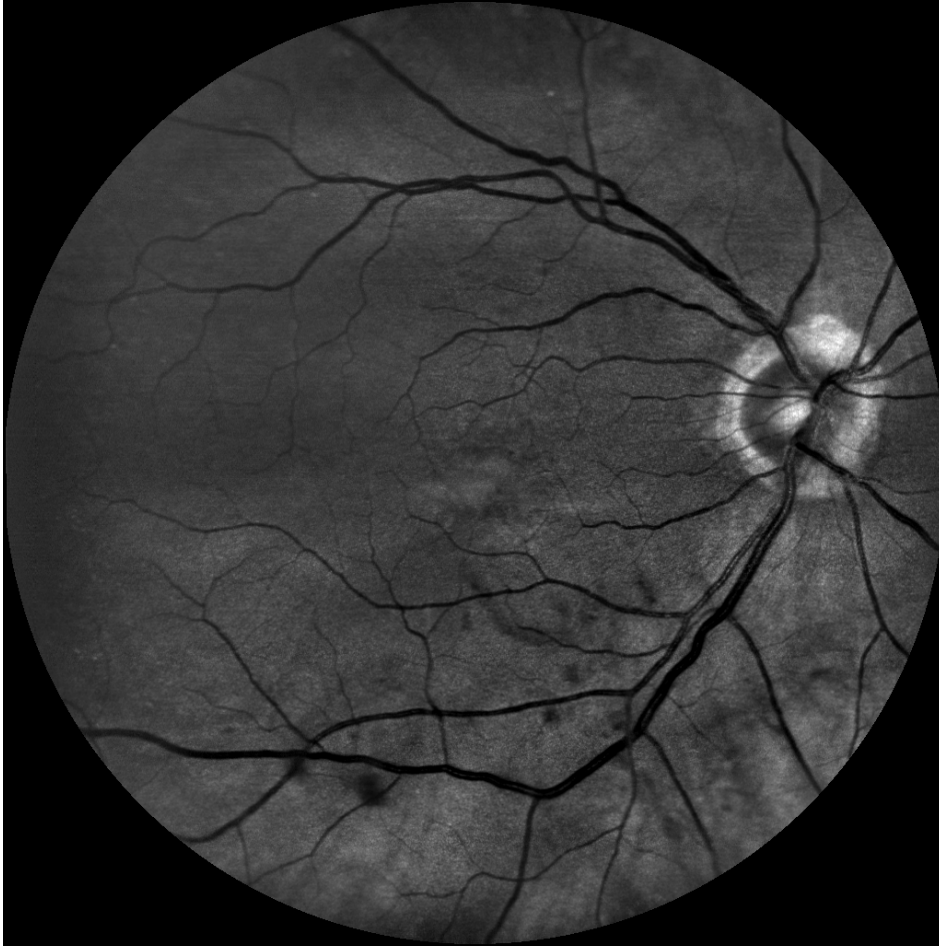

Canon

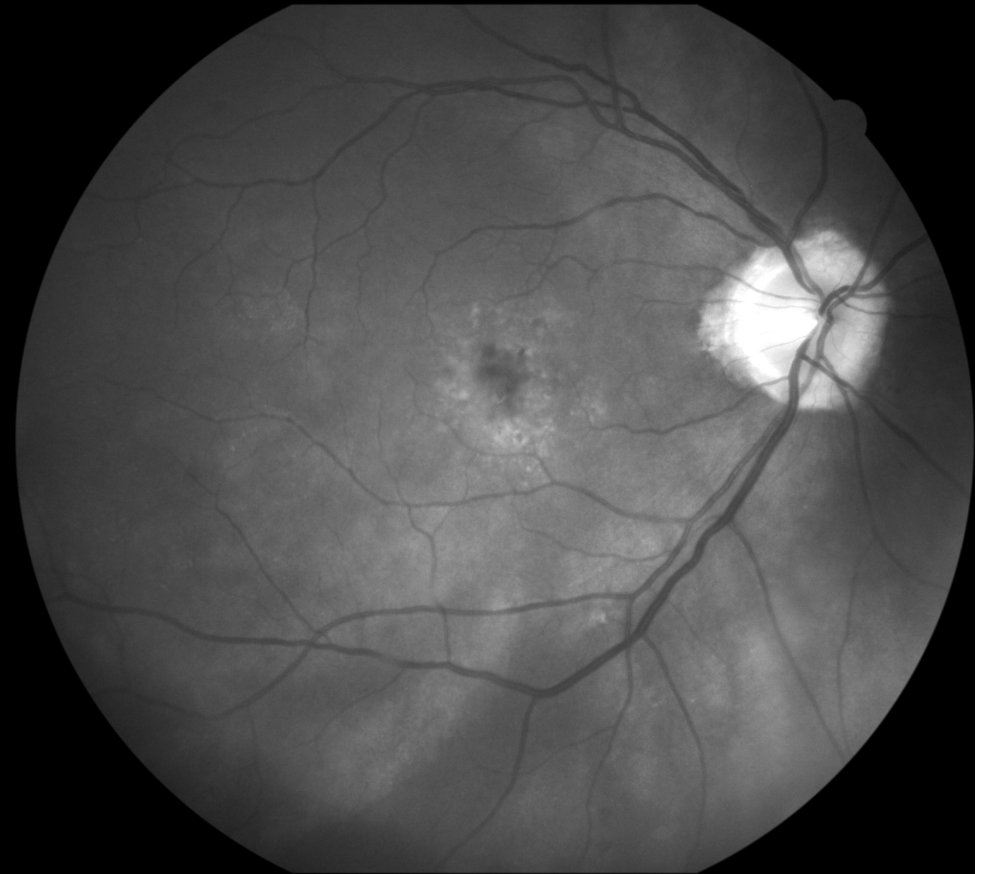


Nainen 85 vuotta, glaukooma, AMD, IOL

EasyScan vihreä

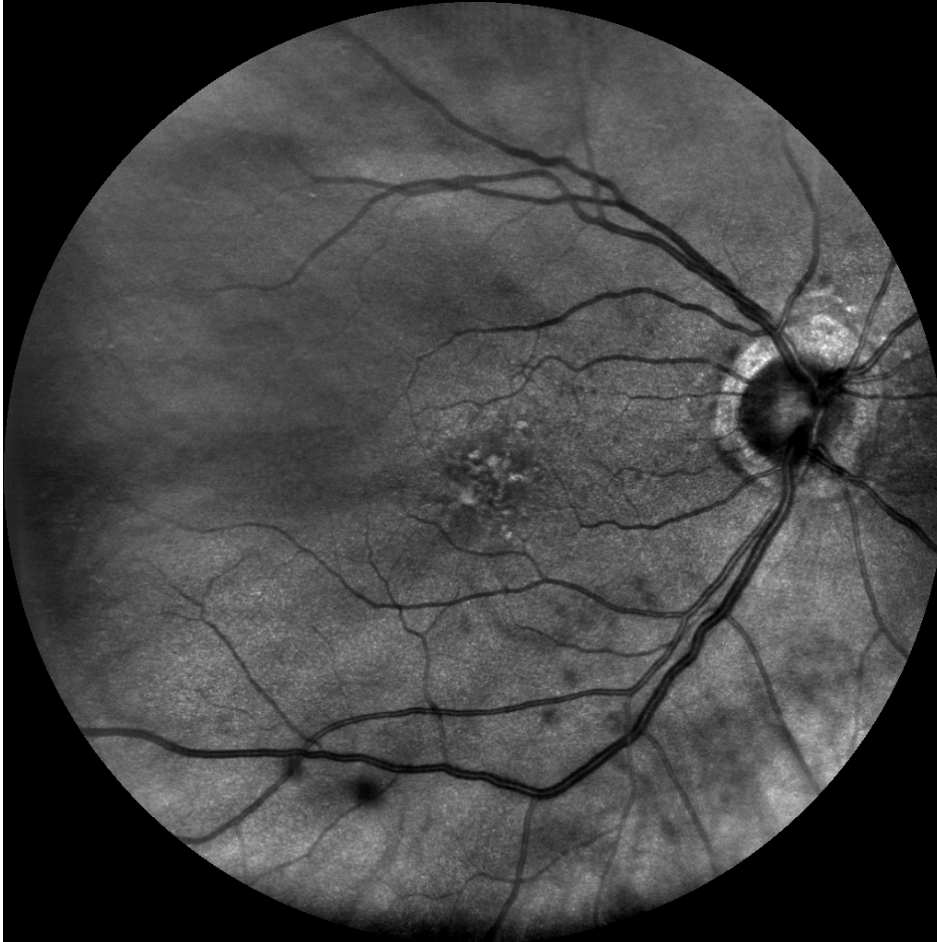

Canon sininen

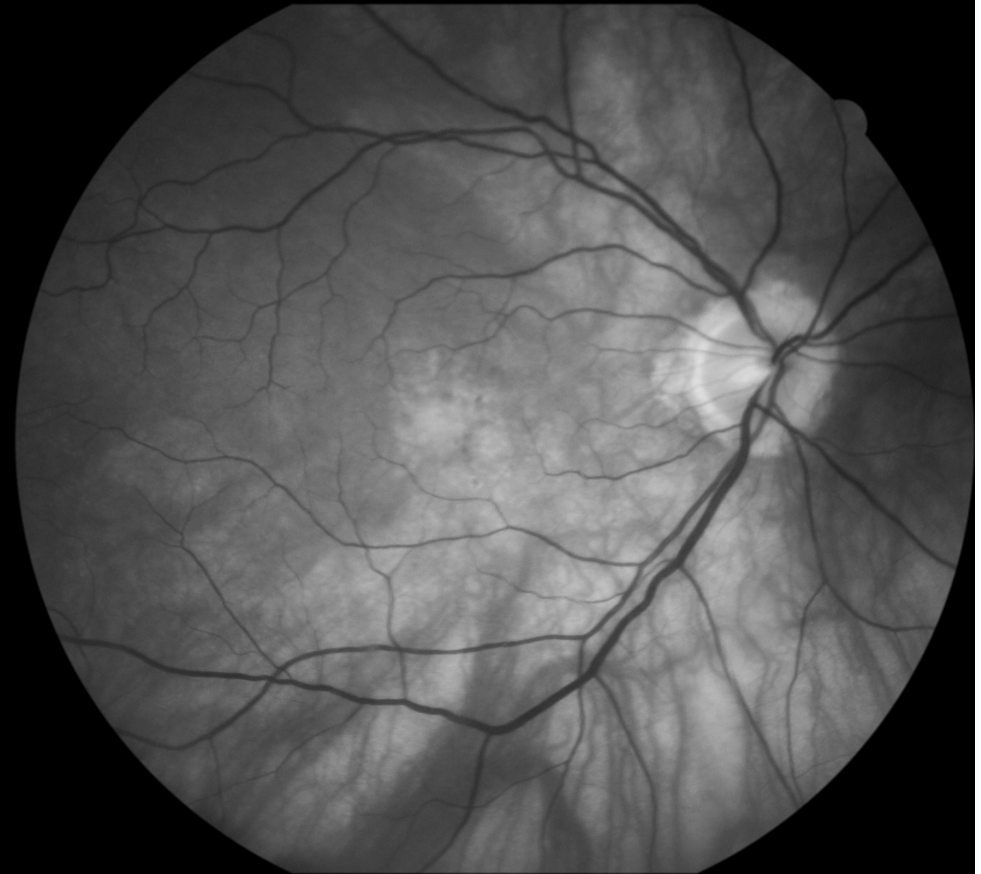

Nainen 85 vuotta, glaukooma, AMD, IOL

EasyScan infrapuna

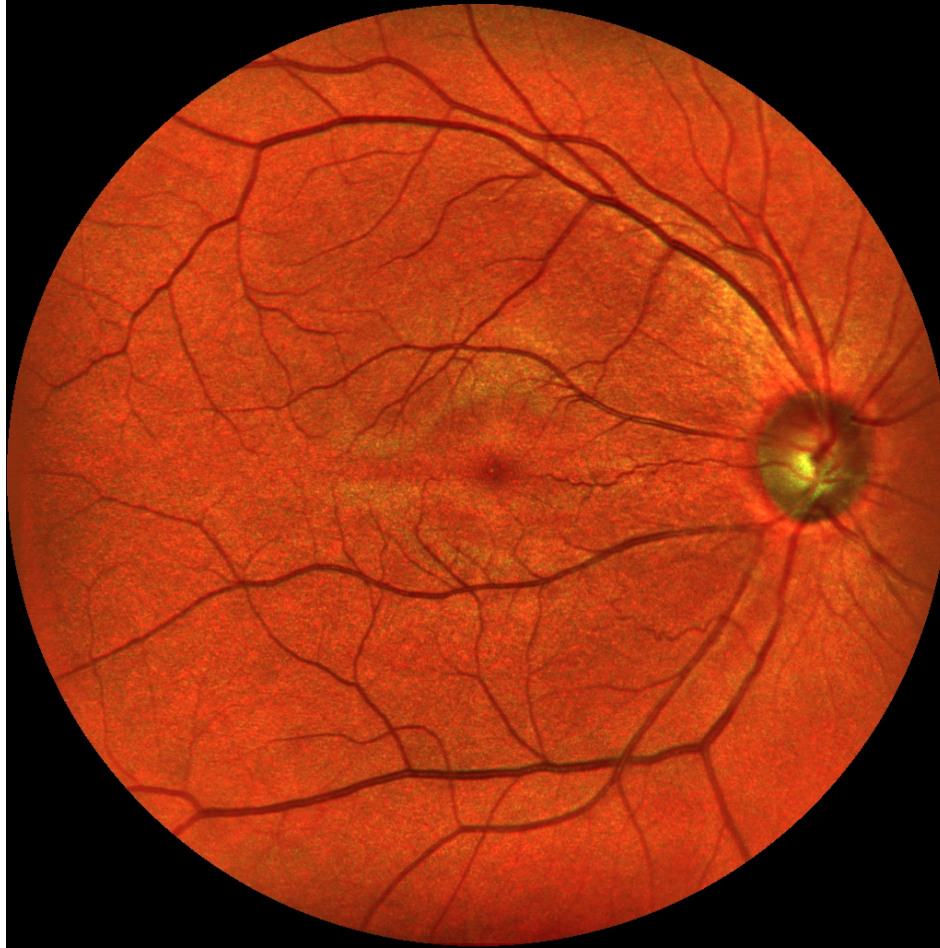


Canon vihreä

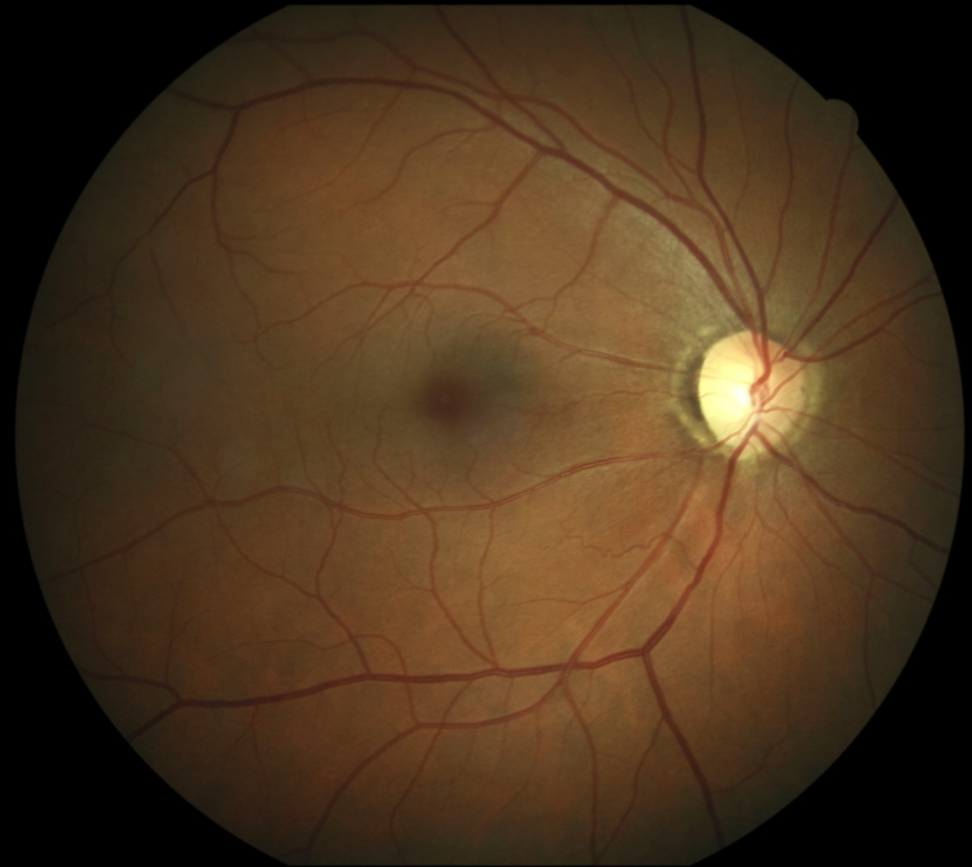


Mies 52 vuotta, glaukooma

EasyScan

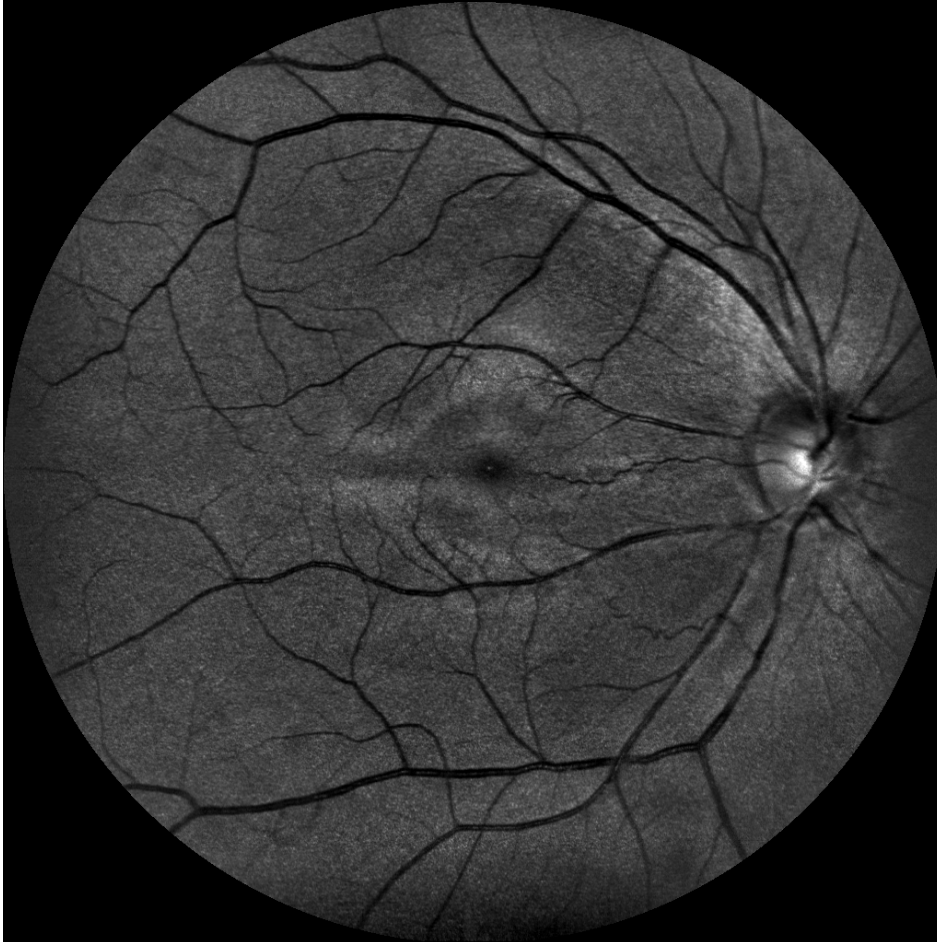

Canon

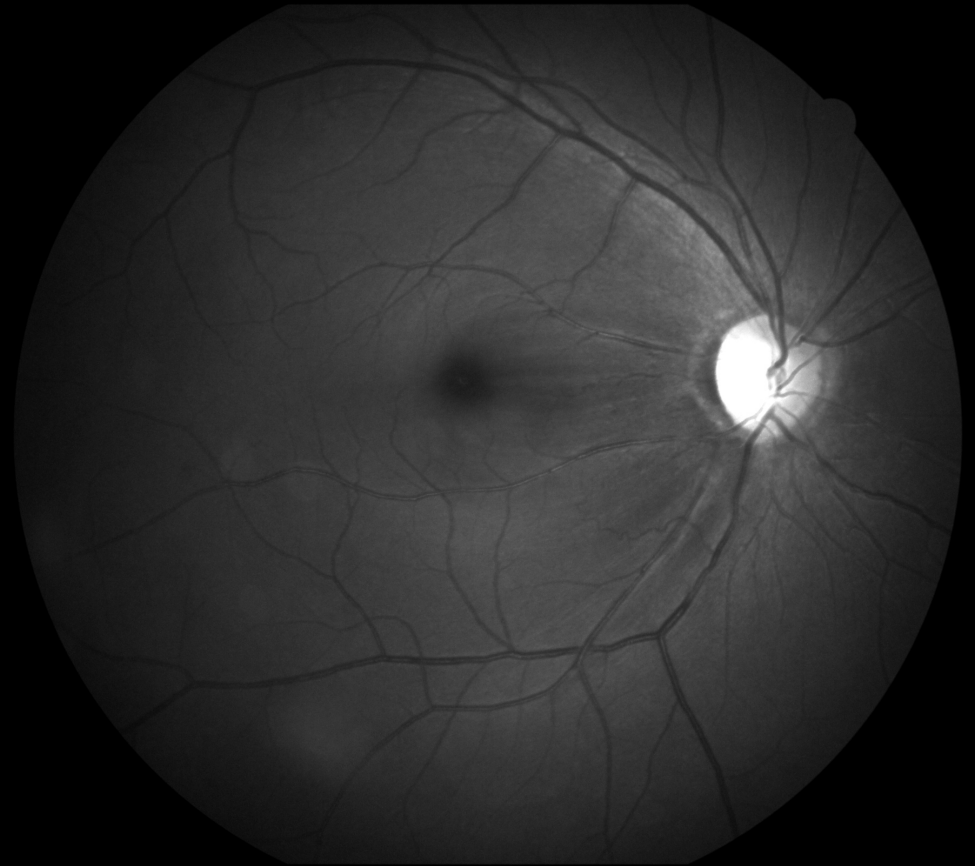


Mies 52 vuotta, glaukooma

EasyScan vihreä

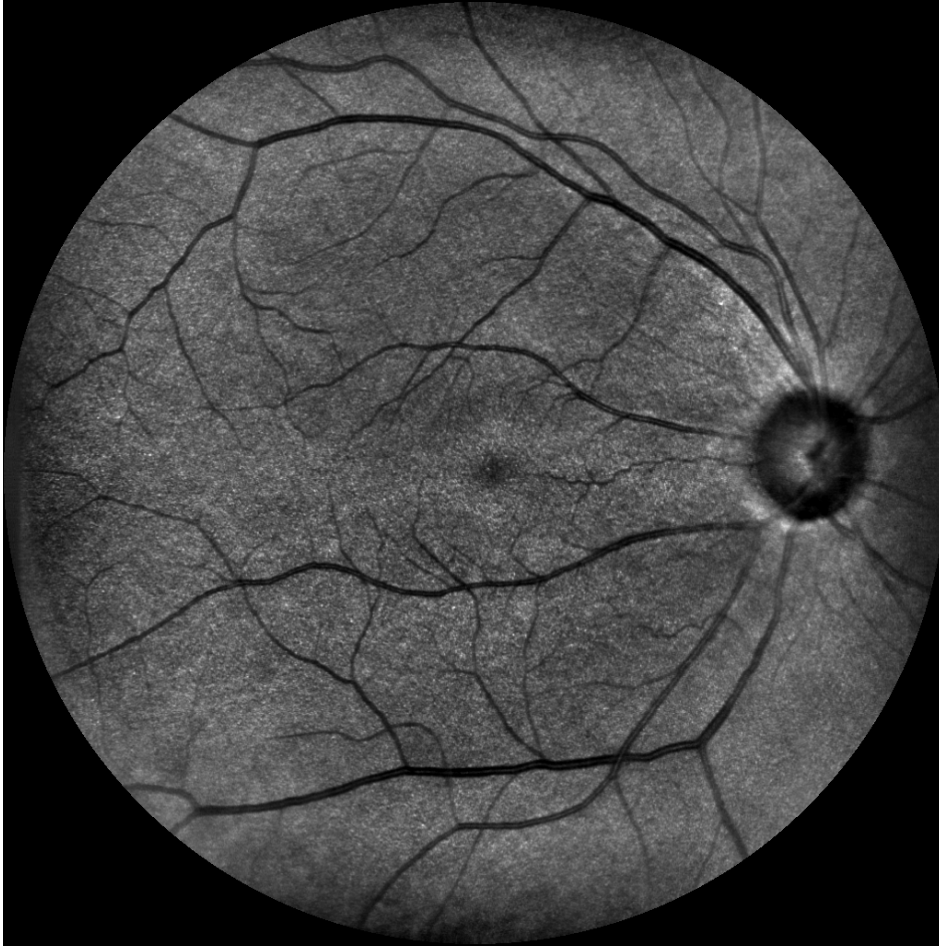

Canon sininen

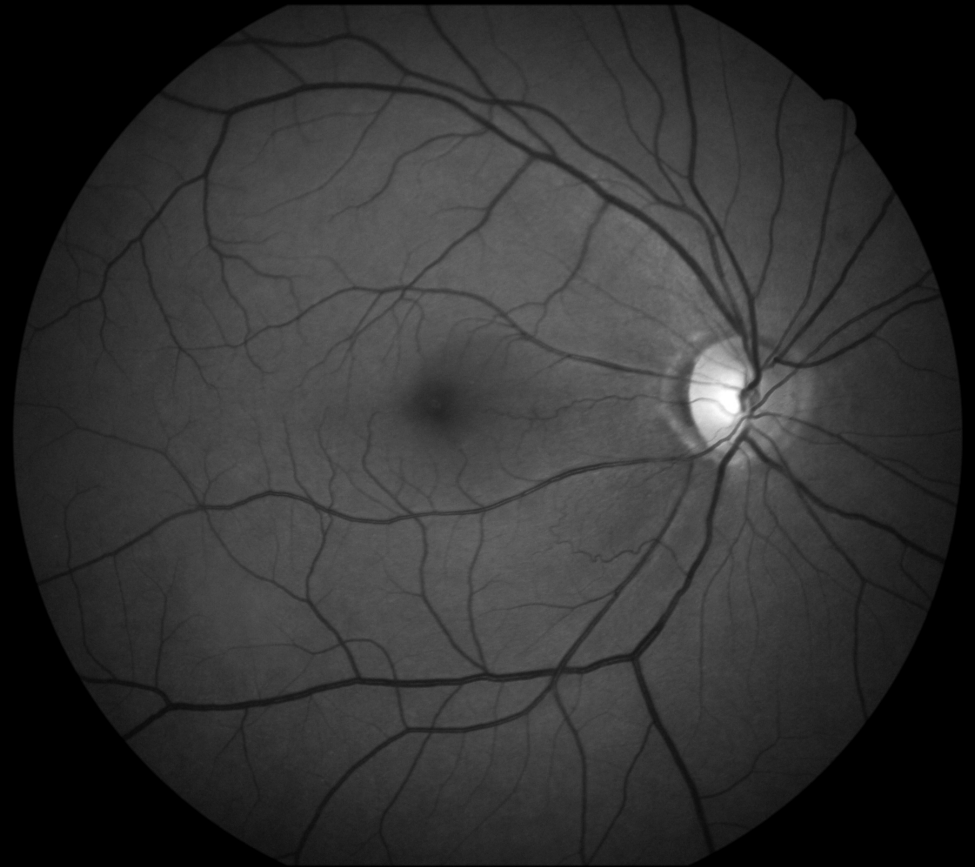

Mies 52 vuotta, glaukooma

EasyScan Infrapuna

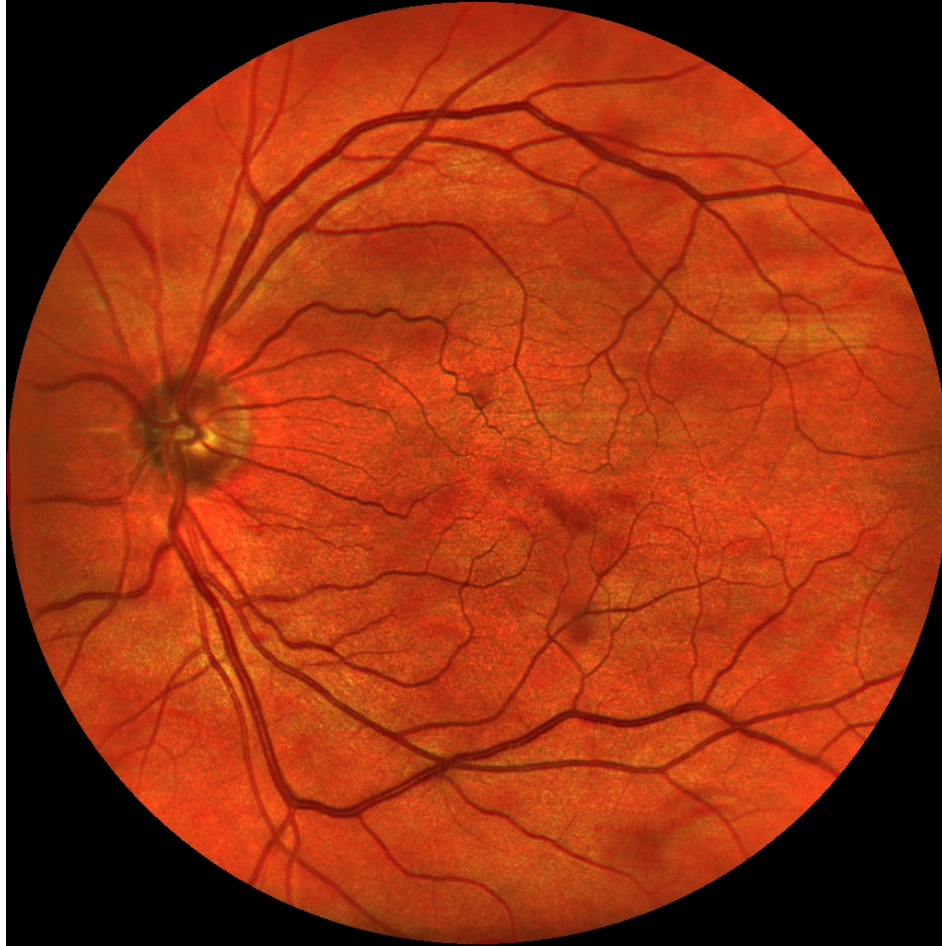

Canon vihreä

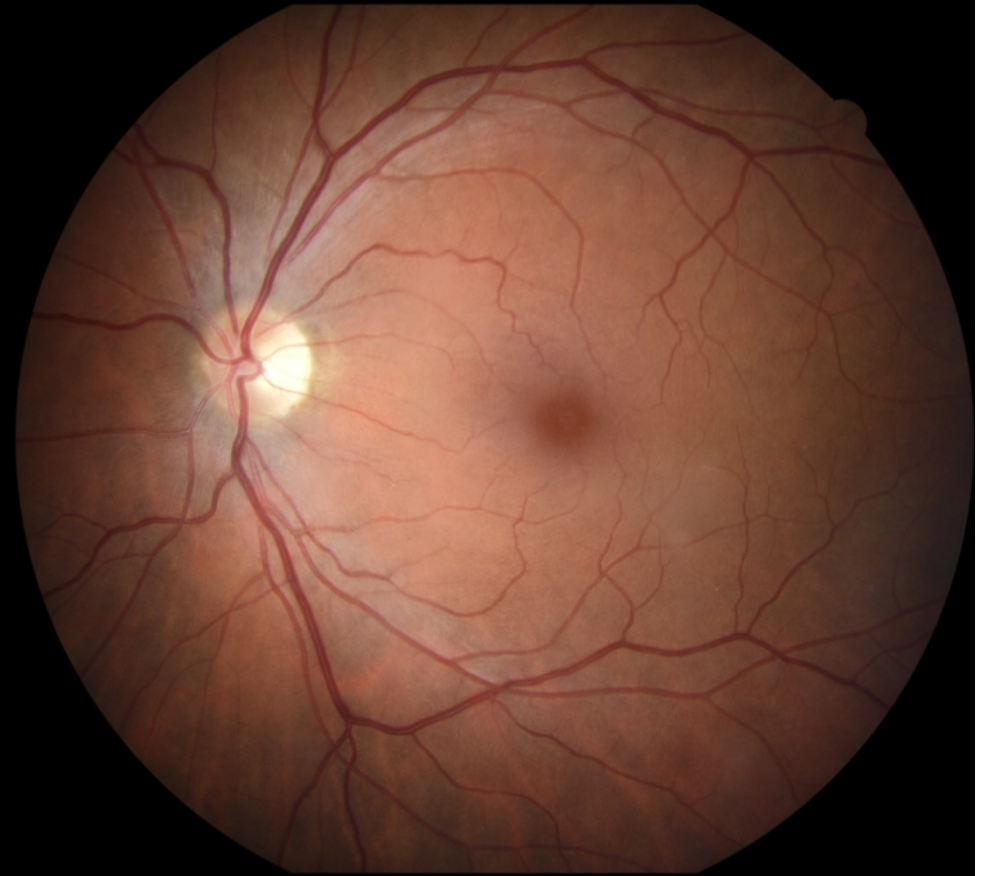

Nainen 58 vuotta, glaukooma, IOL

EasyScan

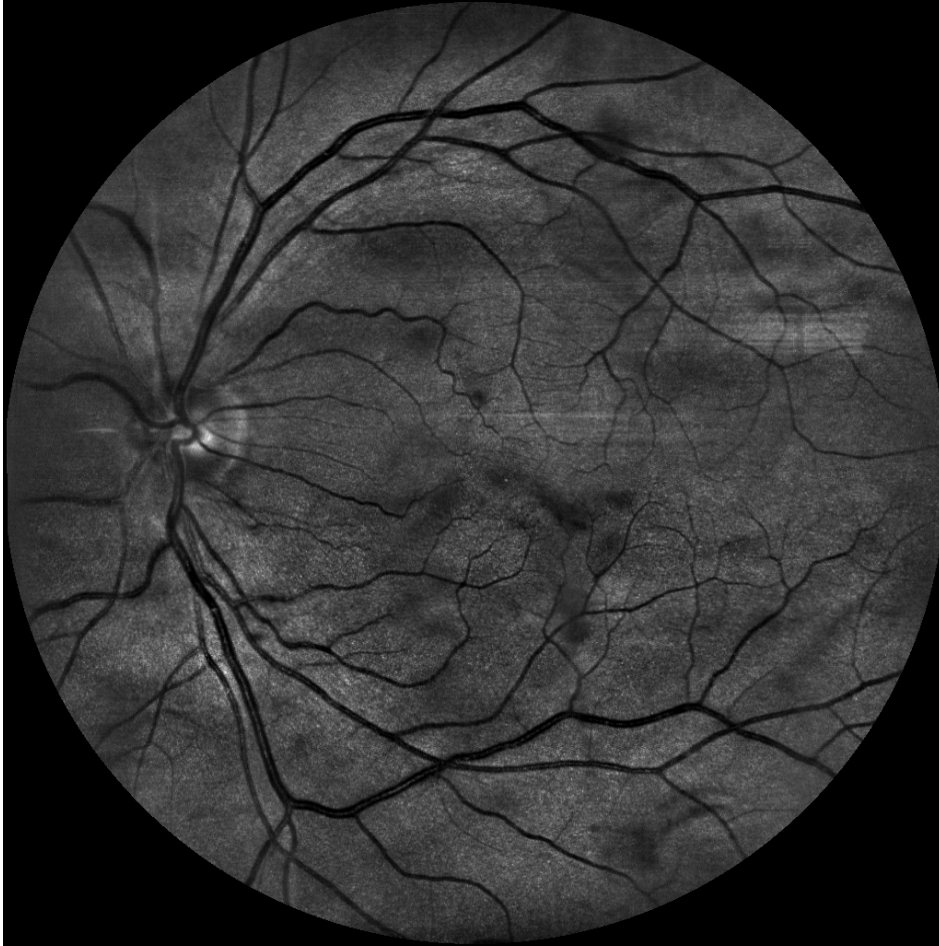

Canon

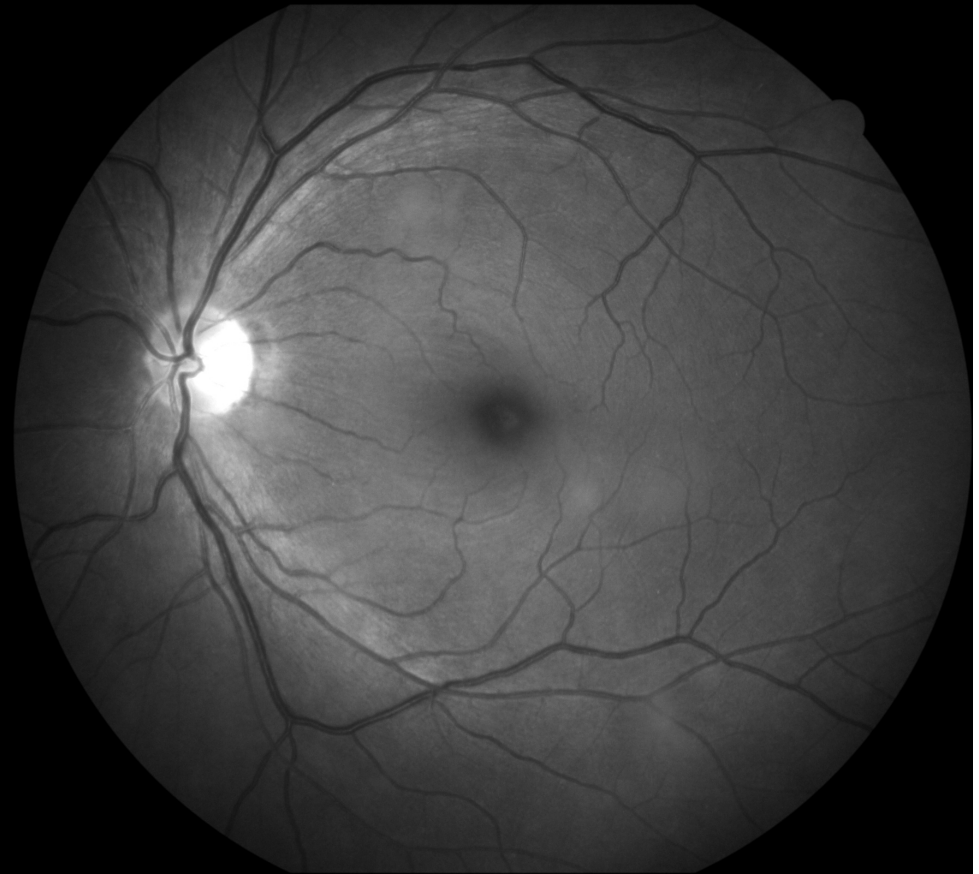


Nainen 58 vuotta, glaukooma, IOL

EasyScan vihreä

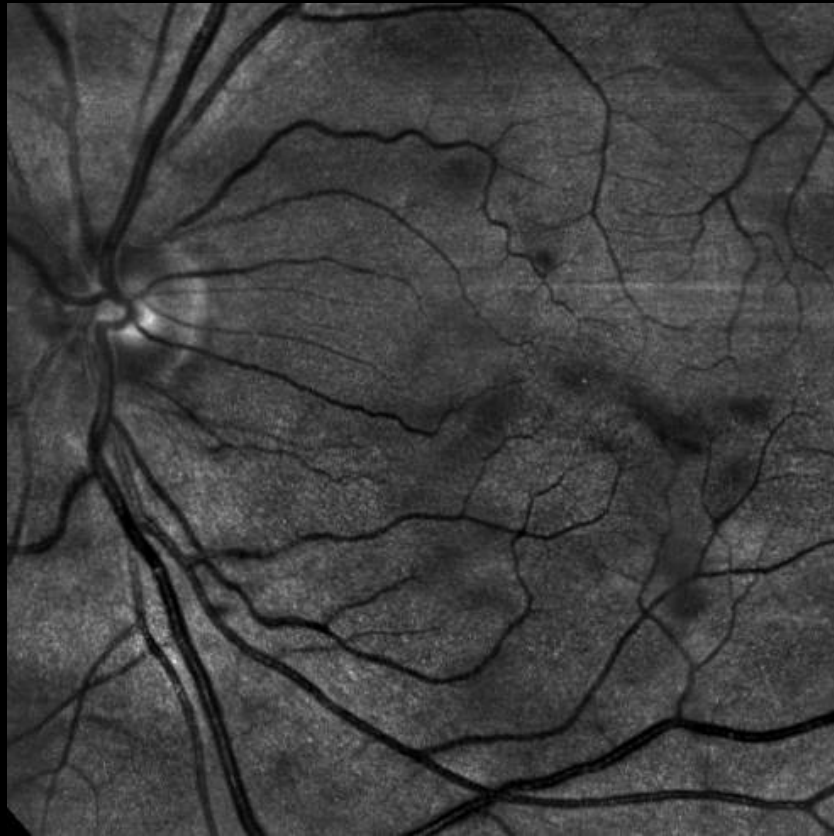

Canon sininen

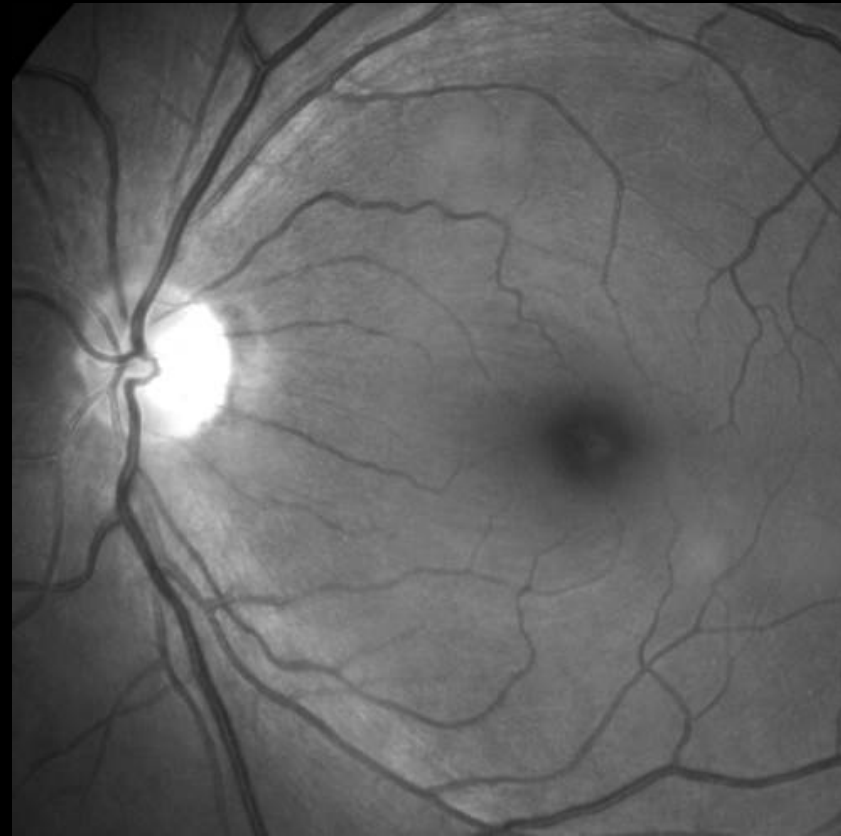


Nainen 58 vuotta, glaukooma, IOL

EasyScan vihreä

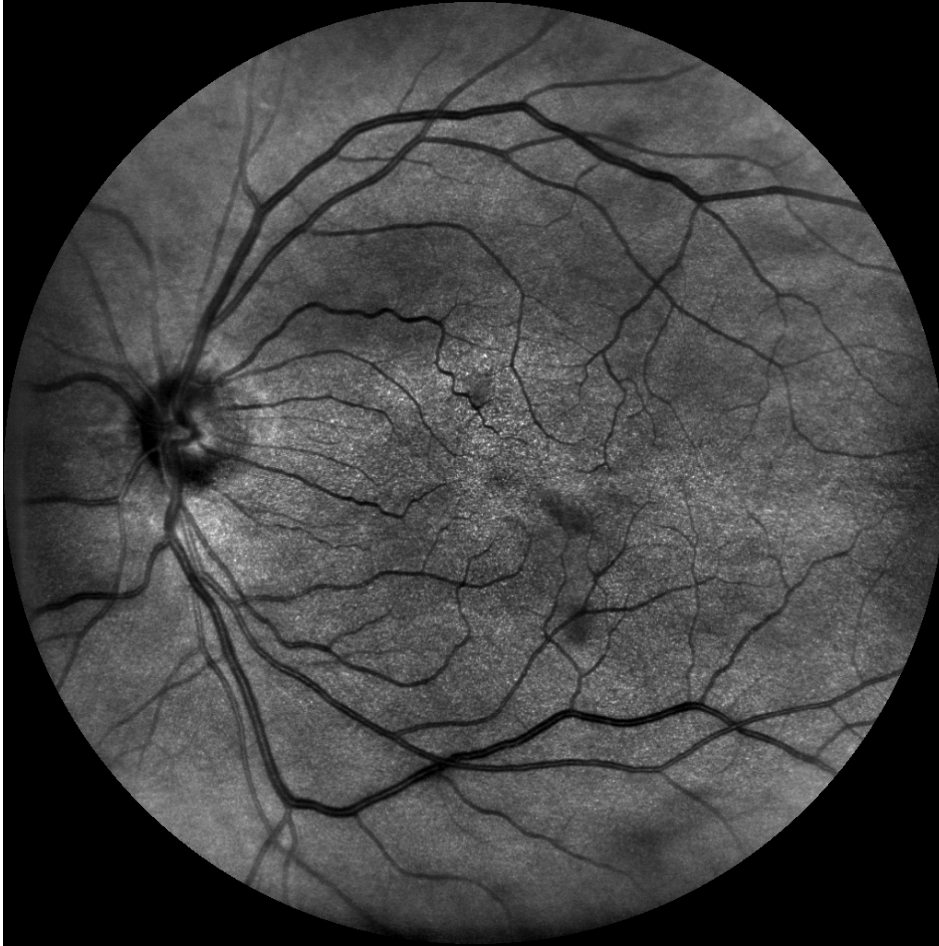

Canon sininen

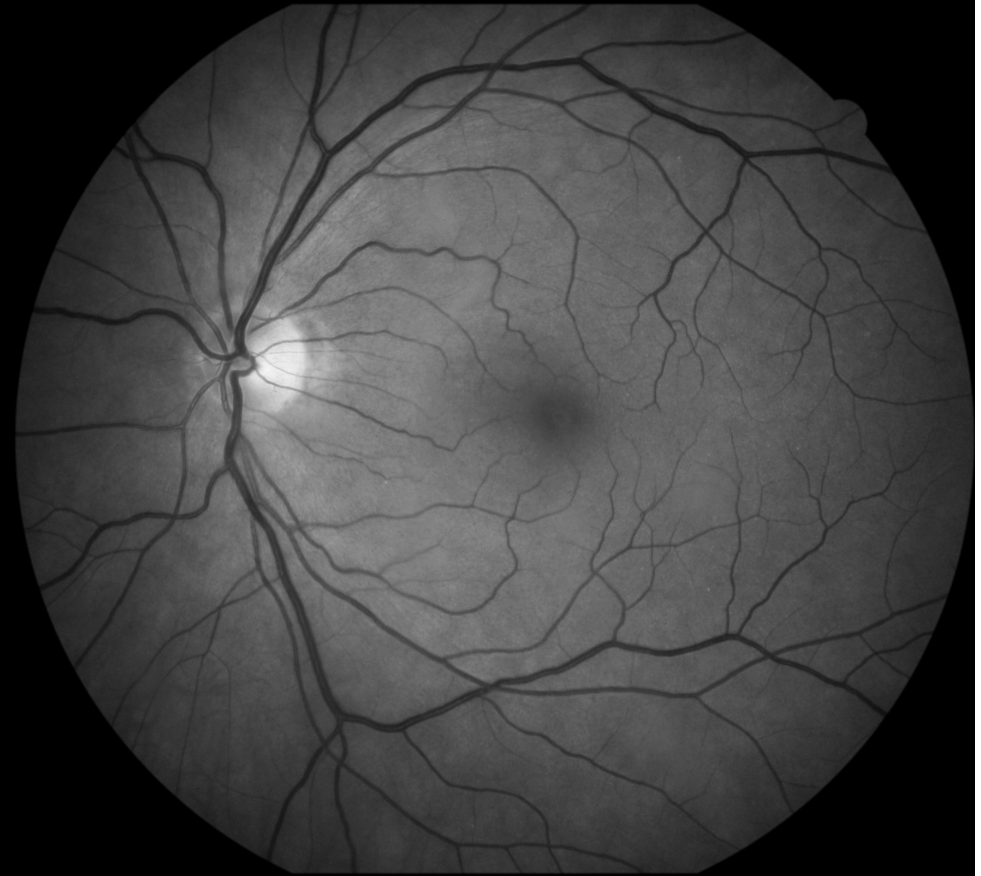

Nainen 58 vuotta, glaukooma, IOL

EasyScan infrapuna

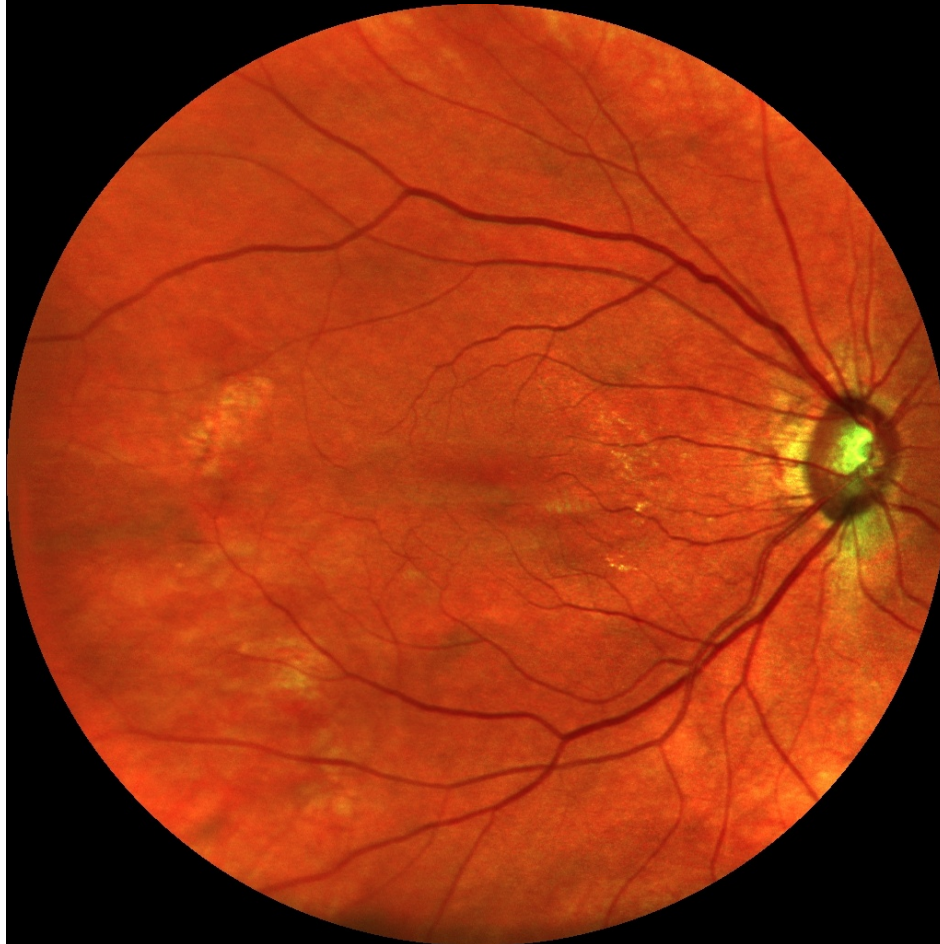


Canon vihreä

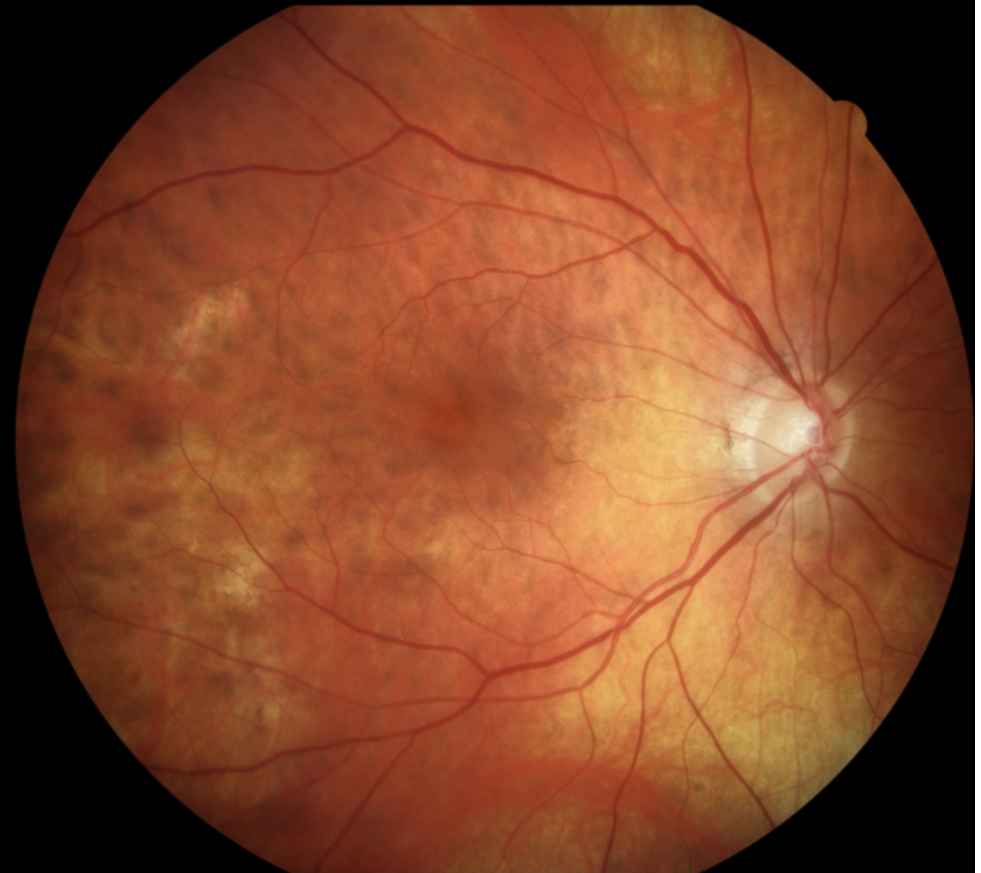

Nainen 68 vuotta, glaukooma, IOL

EasyScan

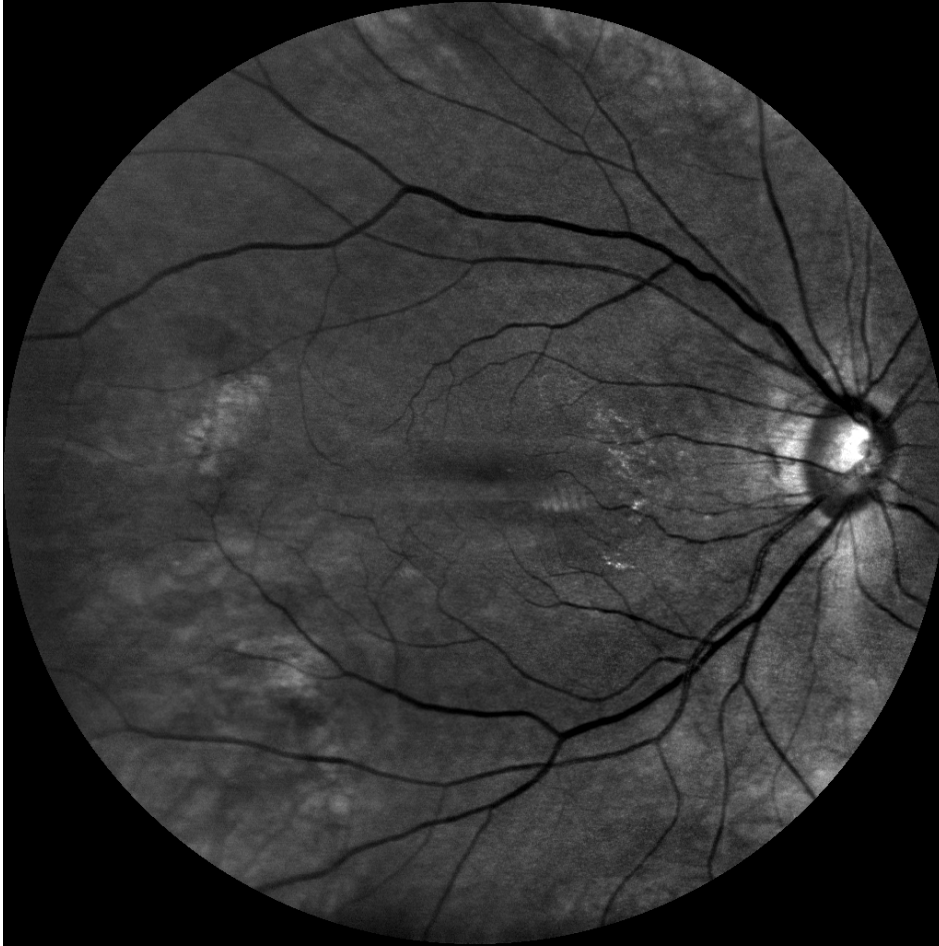


Canon

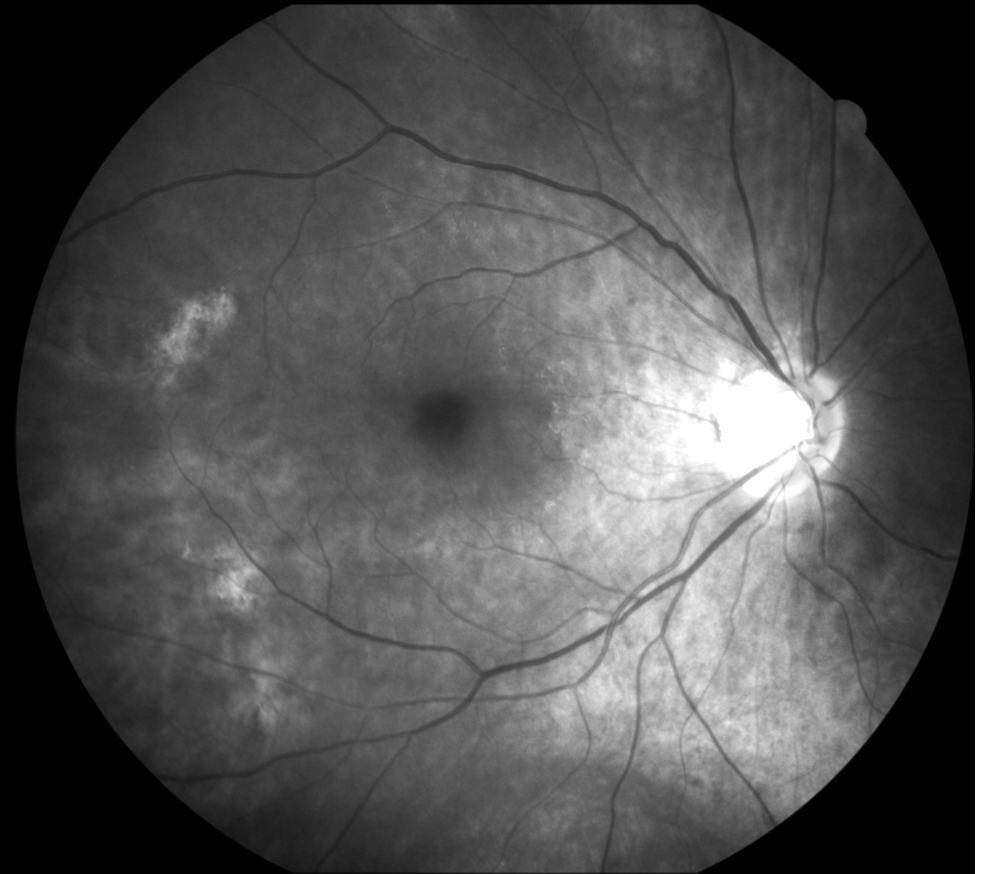


Nainen 68 vuotta, glaukooma, IOL

EasyScan vihreä

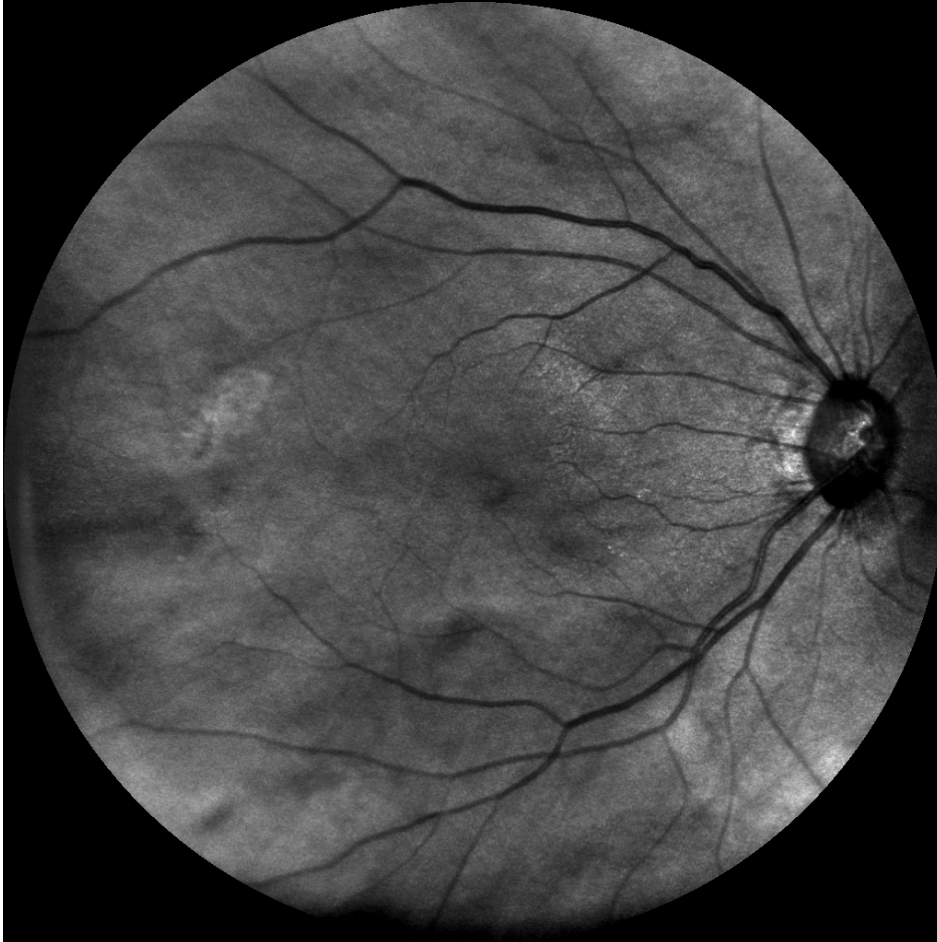

Canon sininen

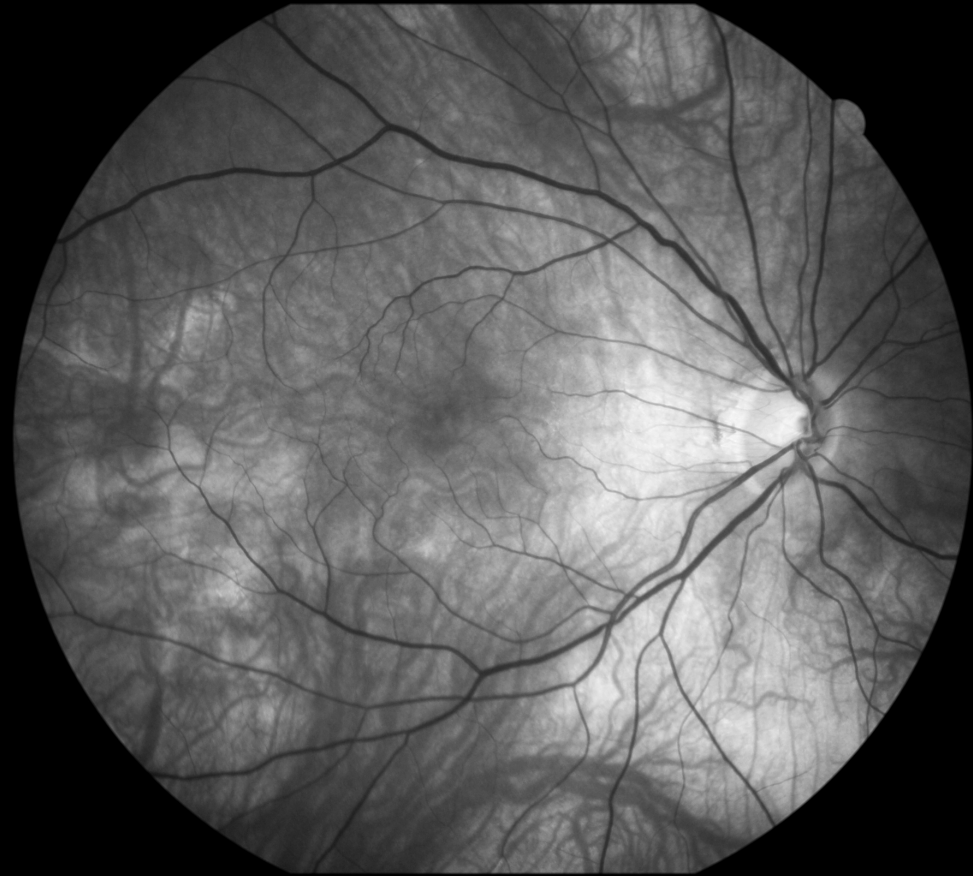


Nainen 68 vuotta, glaukooma, IOL

EasyScan Infrapuna

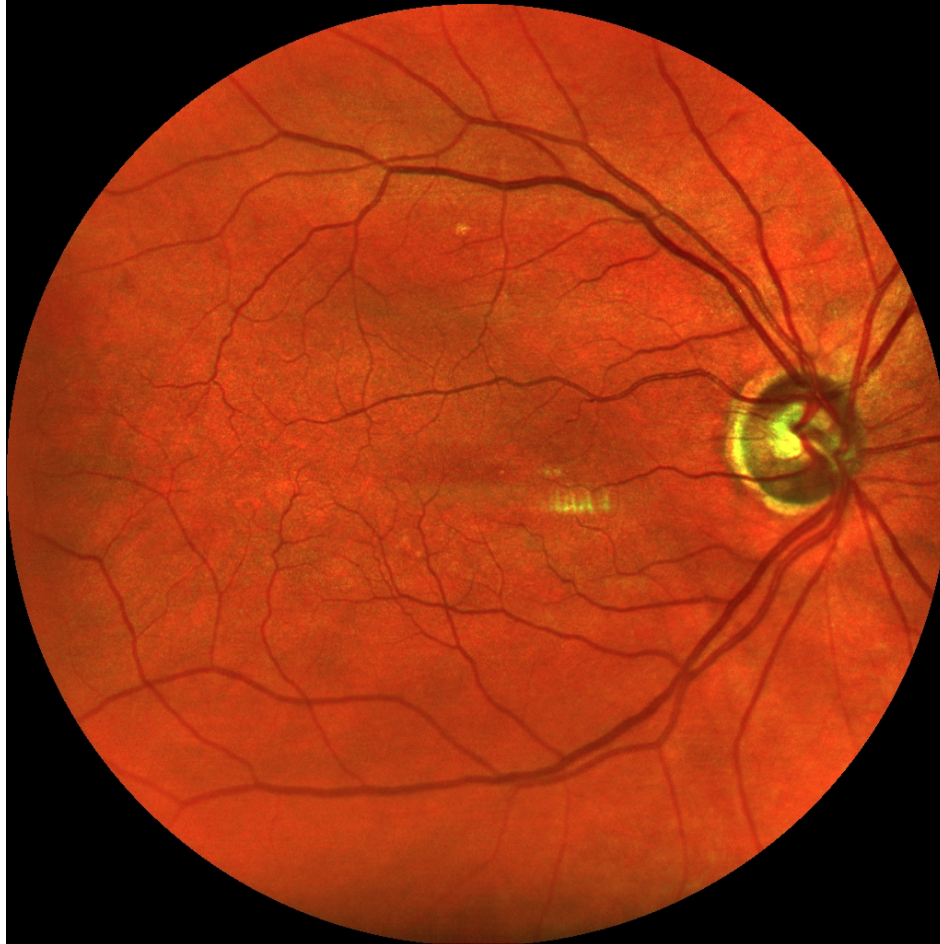


Canon vihreä

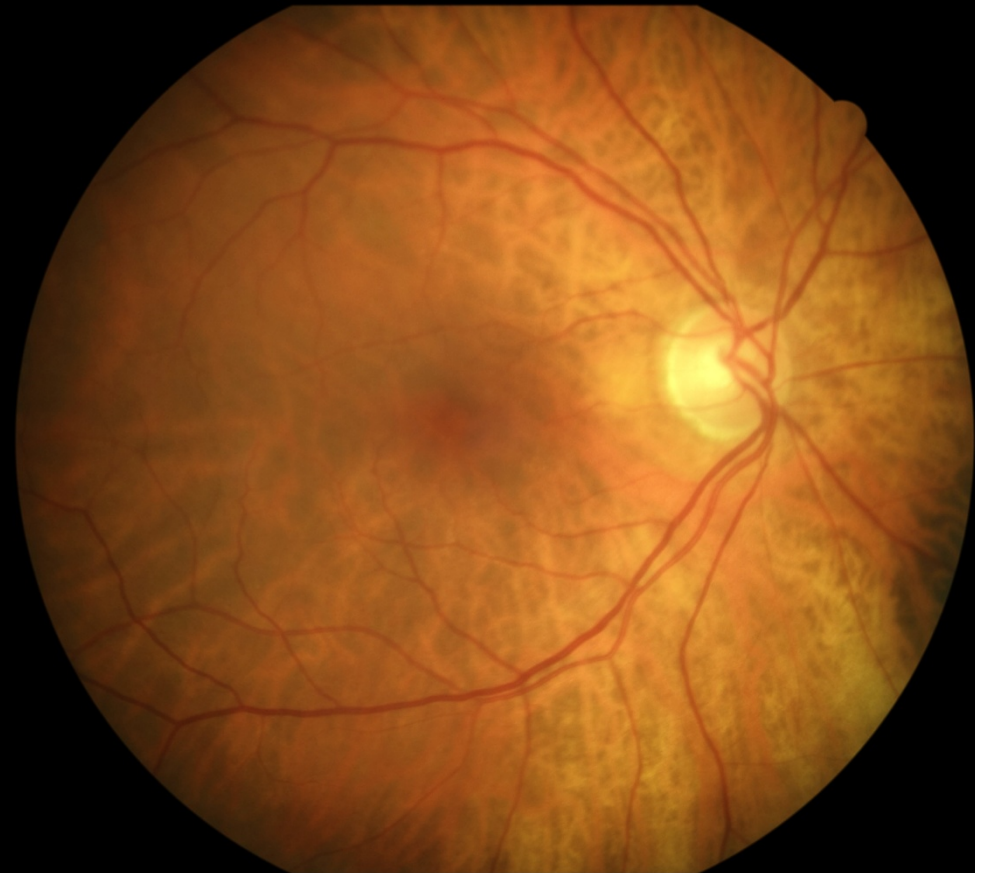


Nainen 69 vuotta, glaukooma

EasyScan

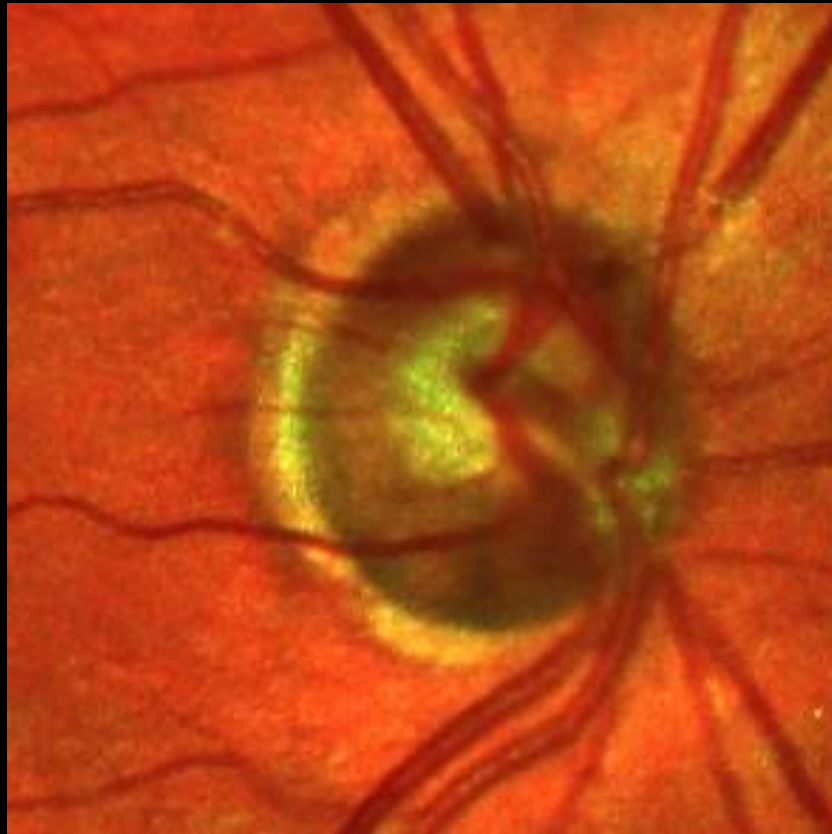


Canon

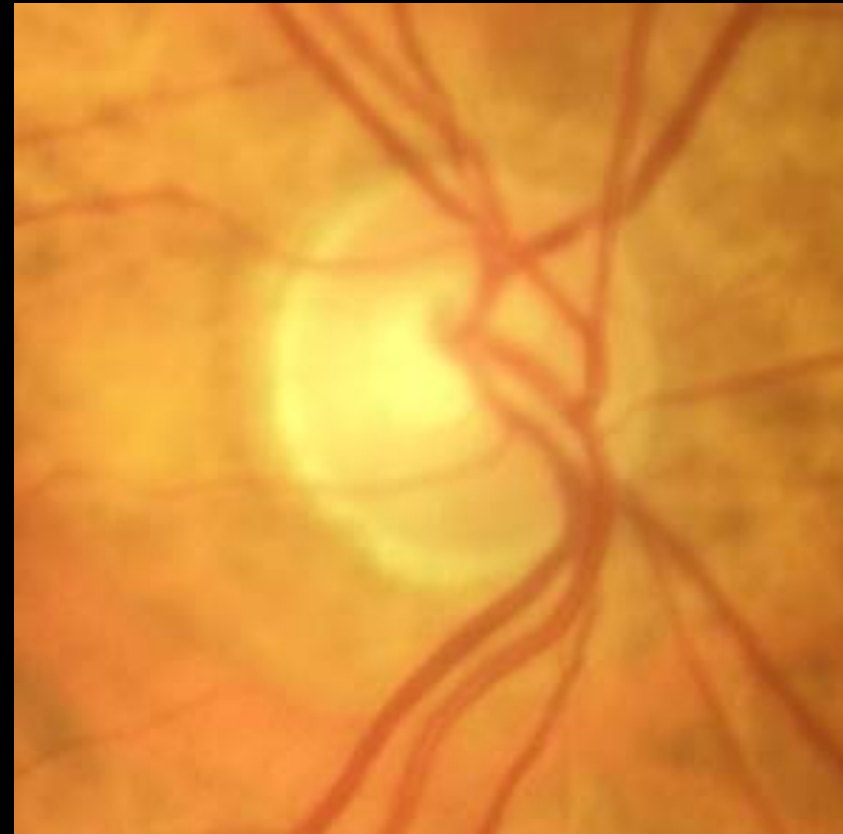


Nainen 69 vuotta, glaukooma

EasyScan

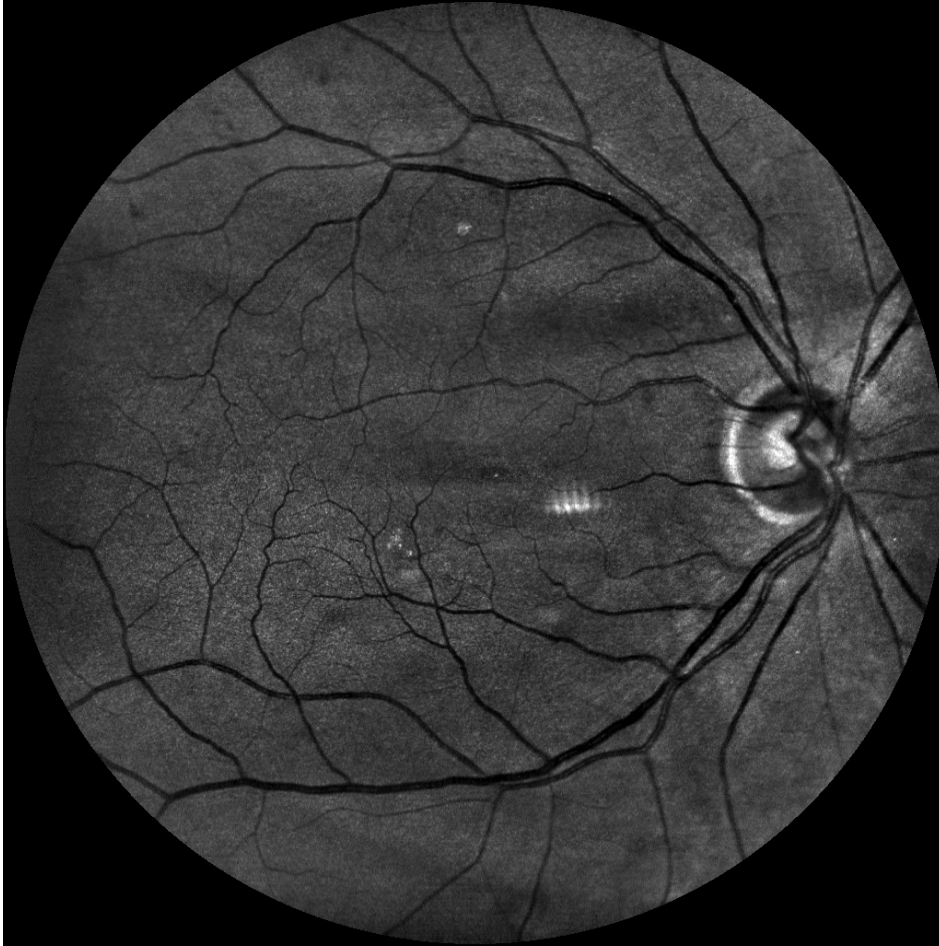

Canon

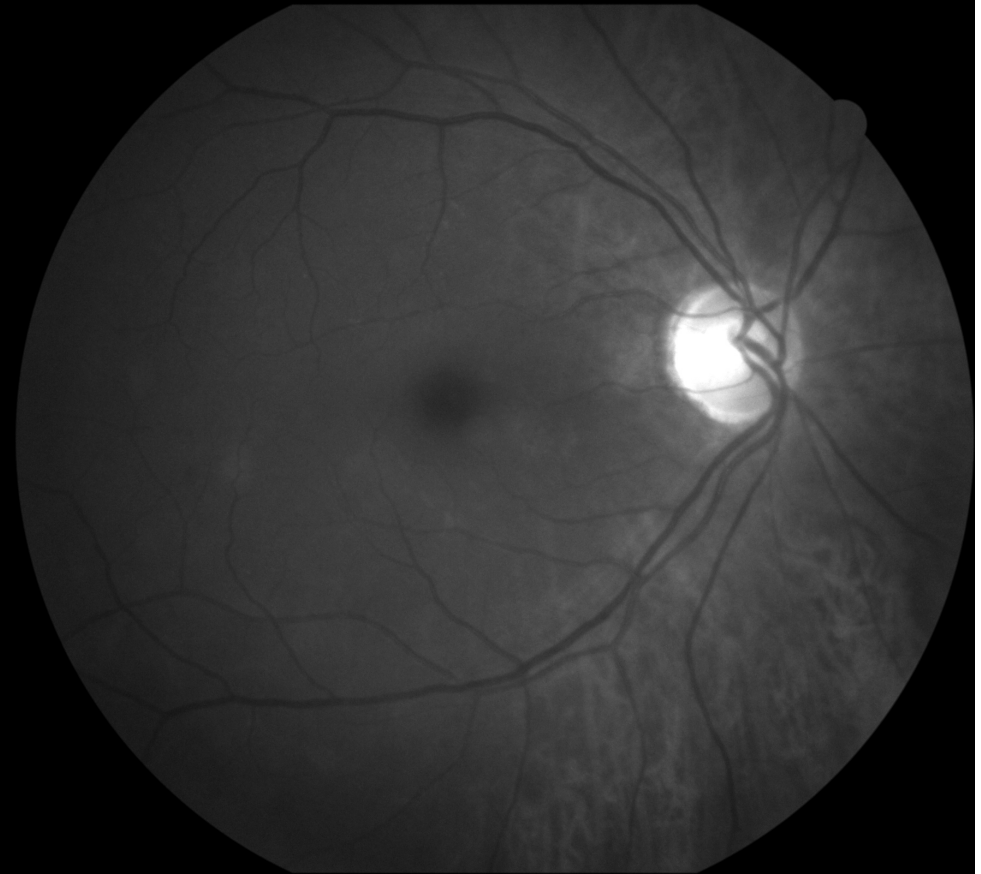


Nainen 69 vuotta, glaukooma

EasyScan vihreä

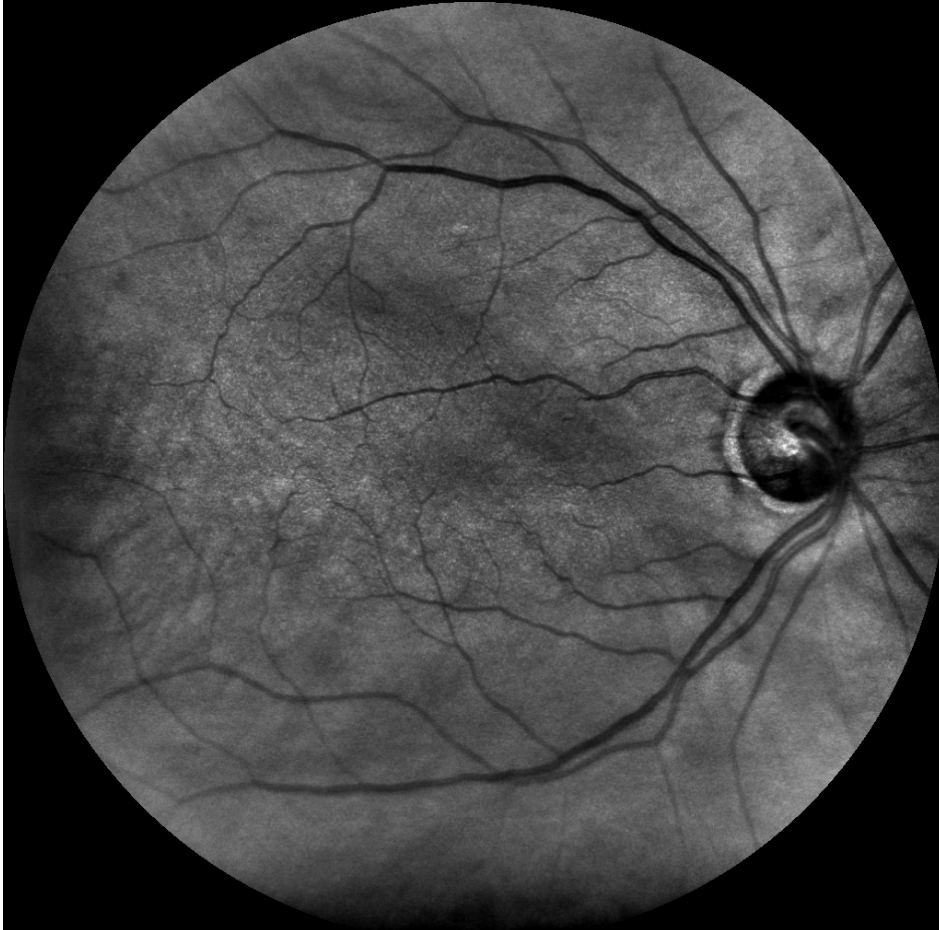


Canon sininen

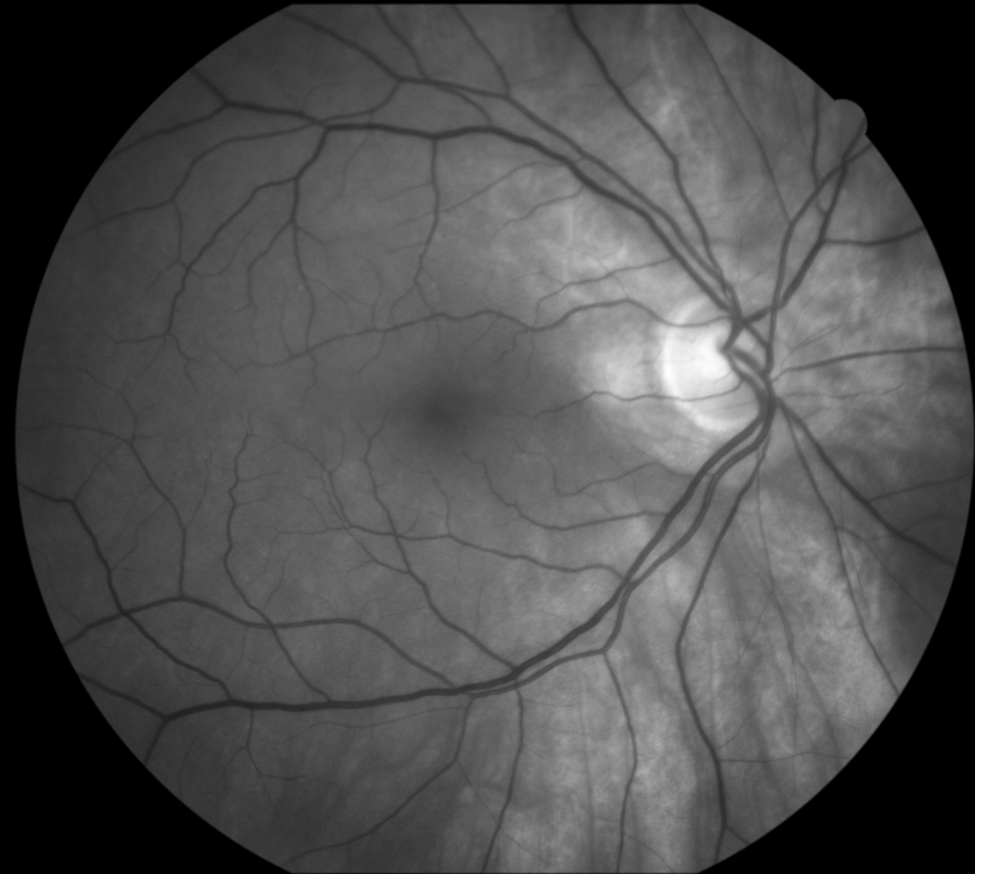

Nainen 69 vuotta, glaukooma

EasyScan infrapuna

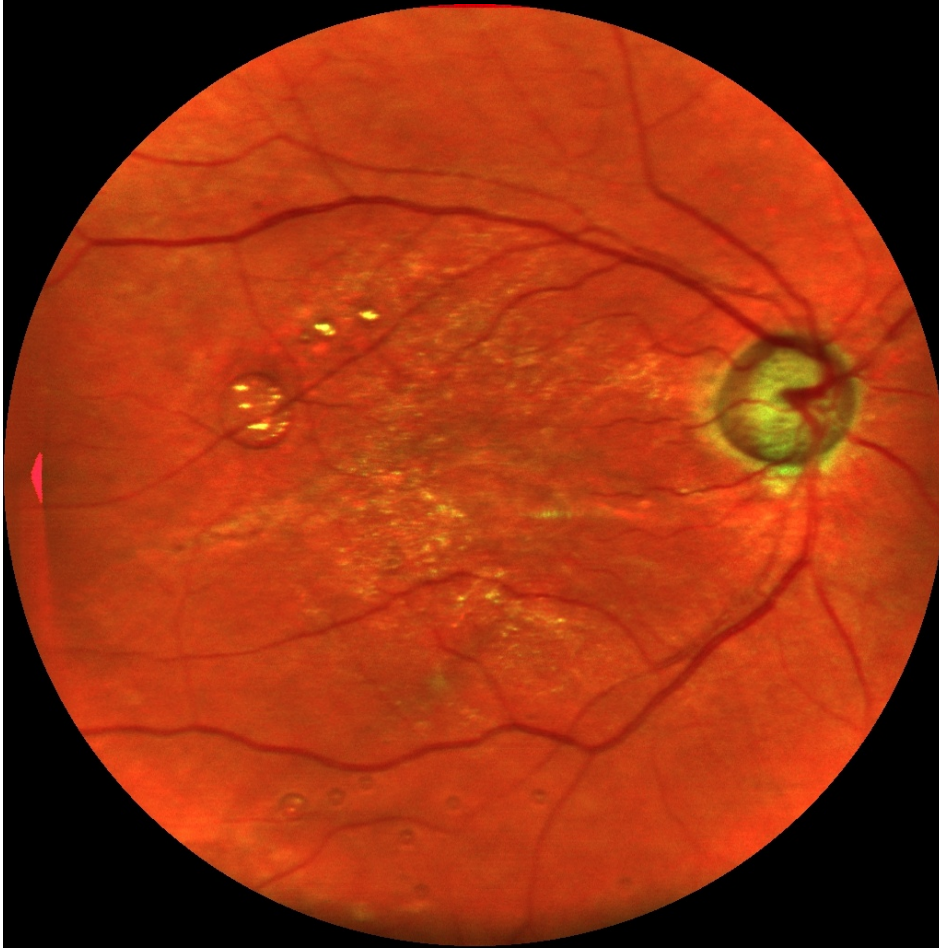


Canon vihreä

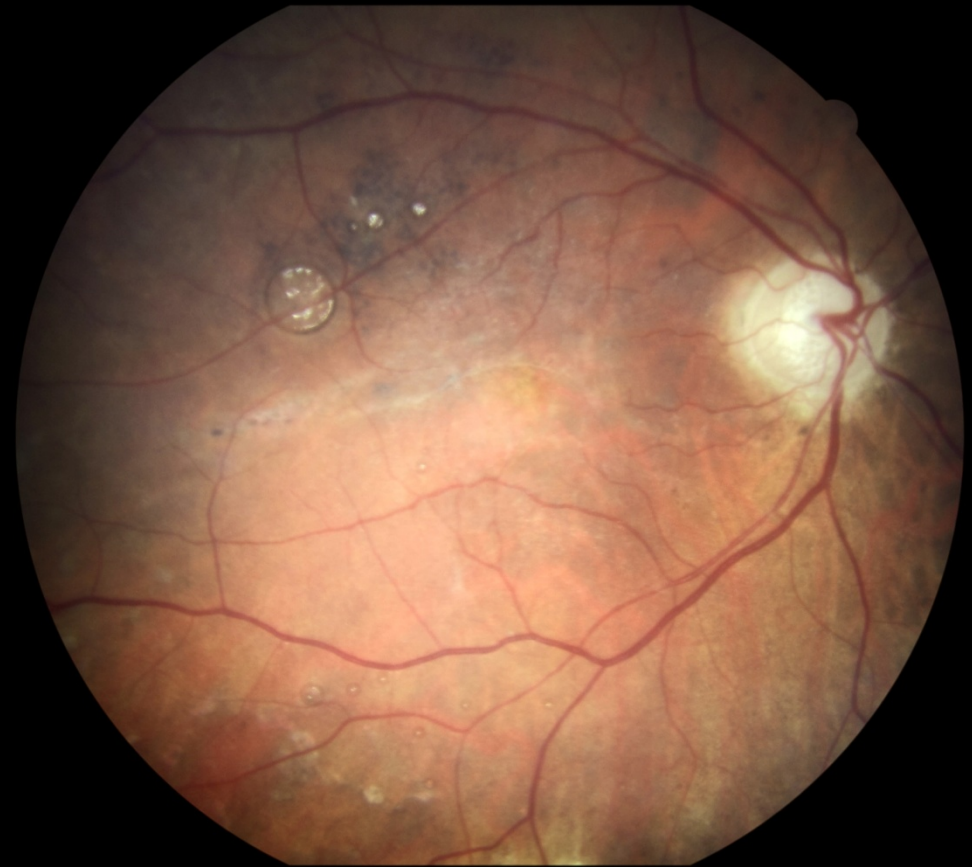

Nainen 81 vuotta, glaukooma, verkkokalvon irtauma

EasyScan

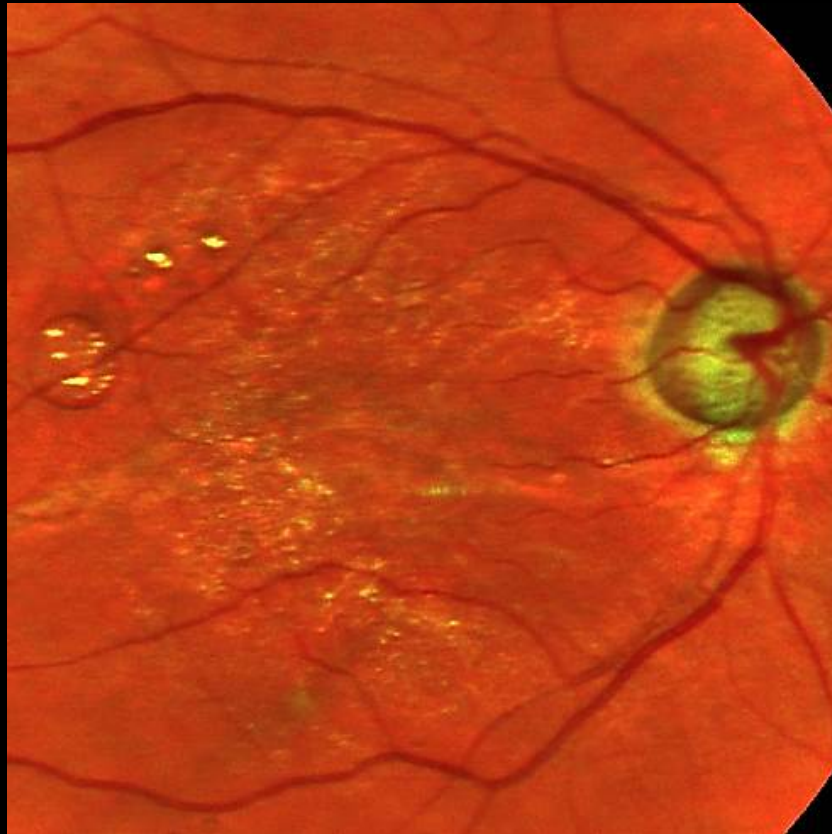


Canon

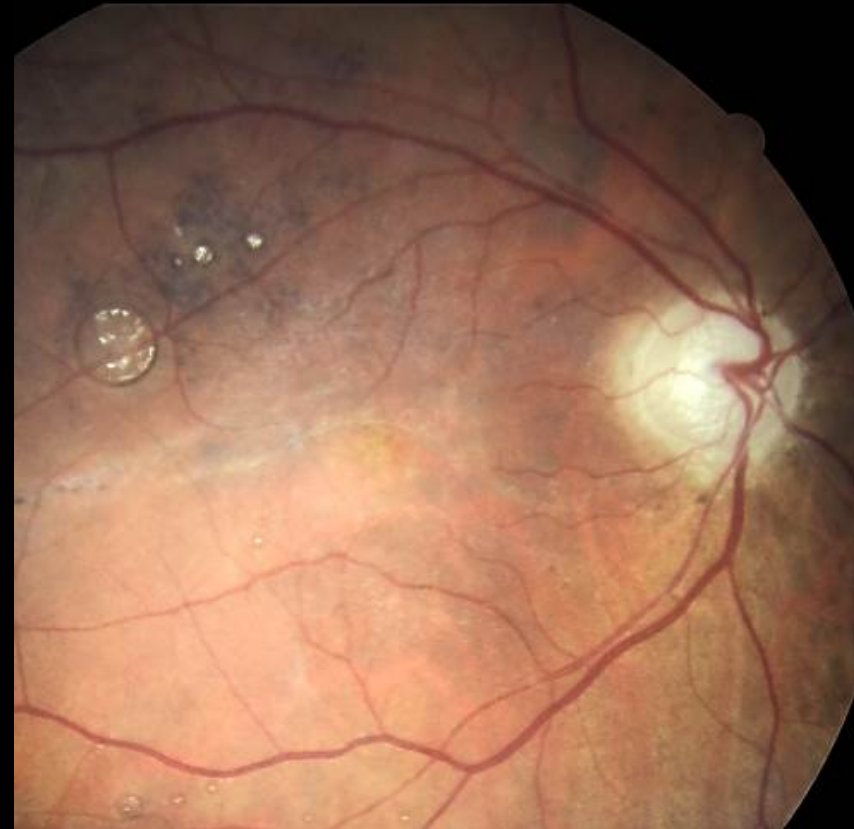

Nainen 81 vuotta, glaukooma, verkkokalvon irtauma

EasyScan

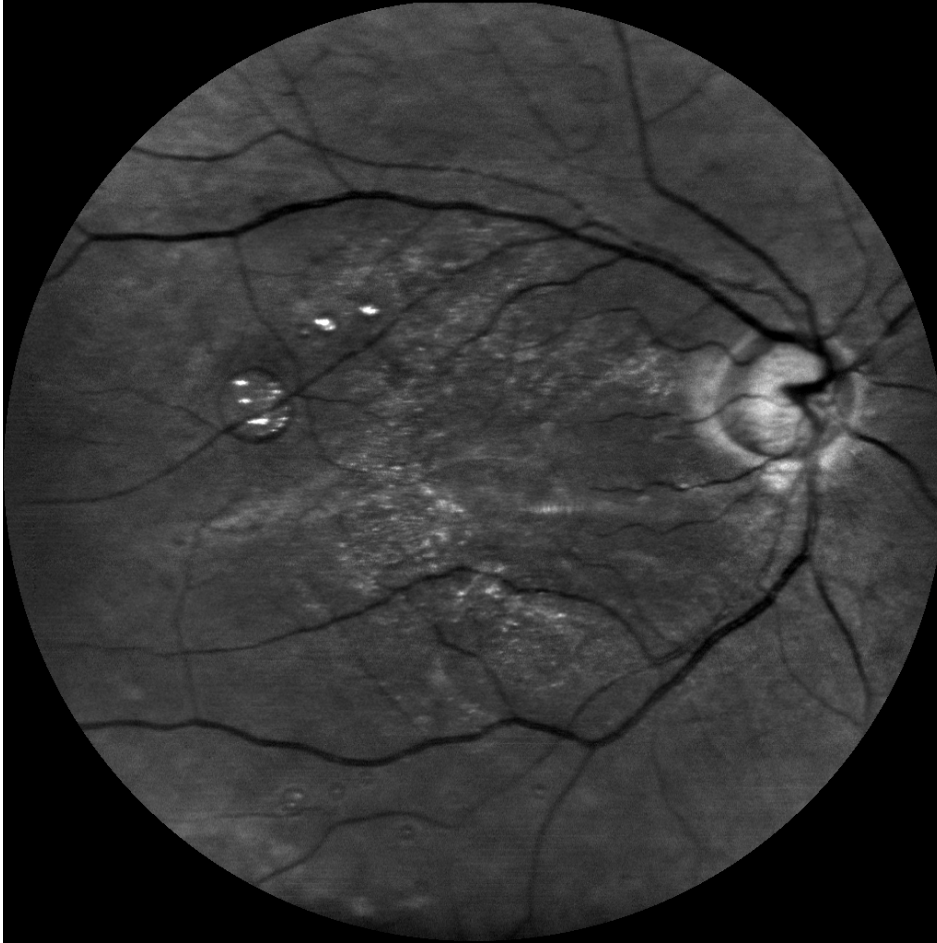


Canon

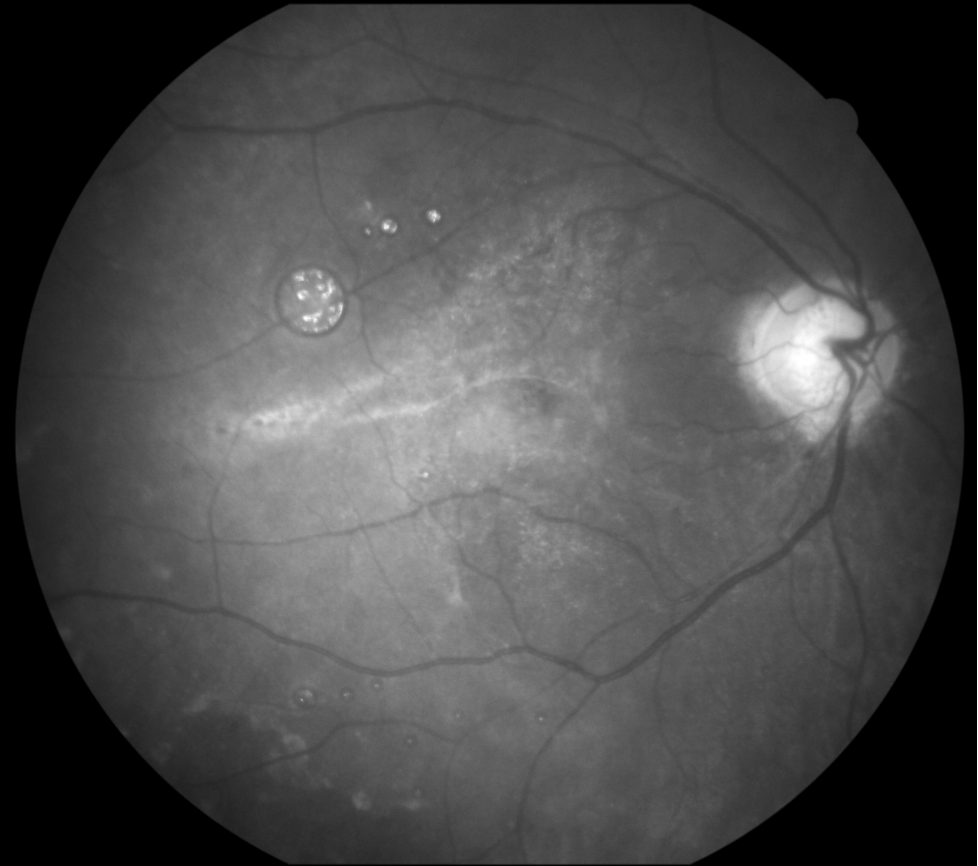


Nainen 81 vuotta, glaukooma, verkkokalvon irtauma

EasyScan vihreä

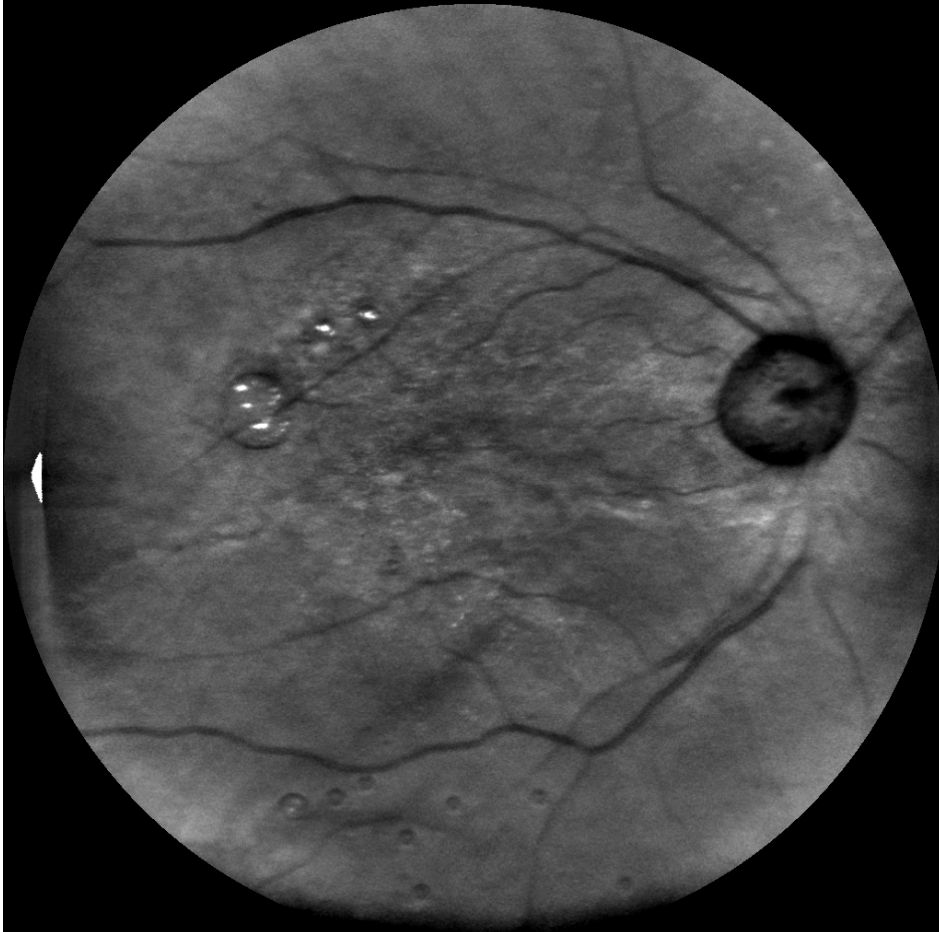

Canon sininen

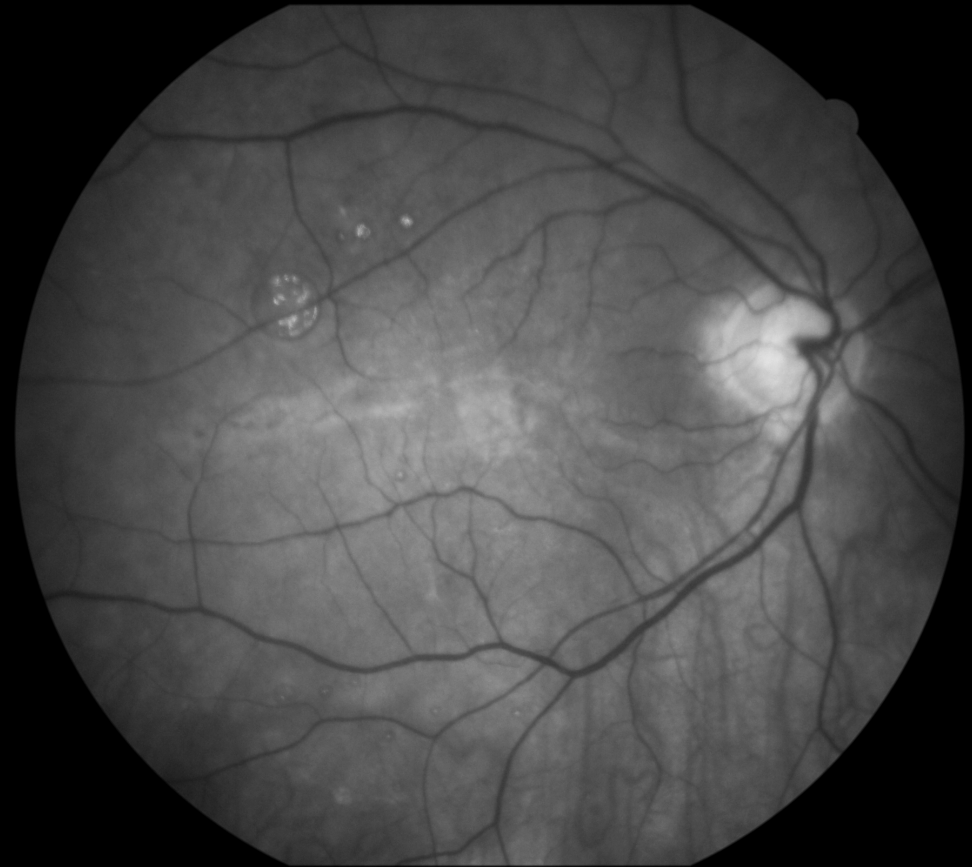


Nainen 81 vuotta, glaukooma, verkkokalvon irtauma

EasyScan infrapuna

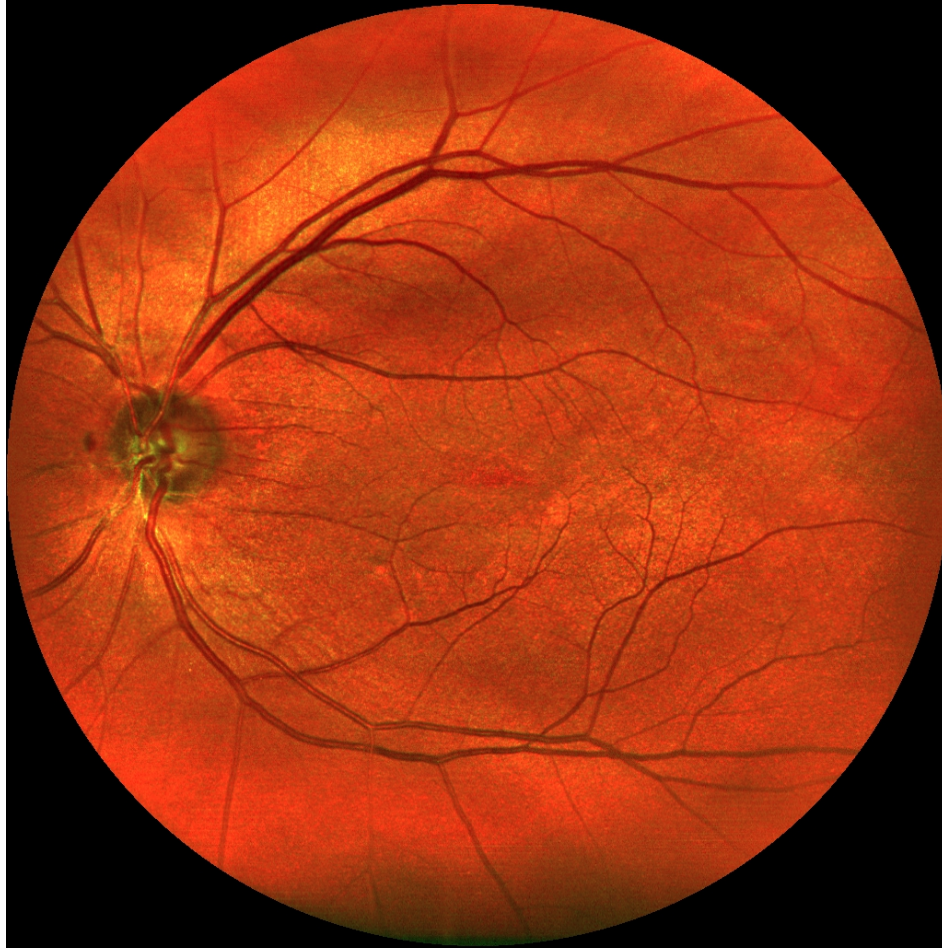

Canon vihreä

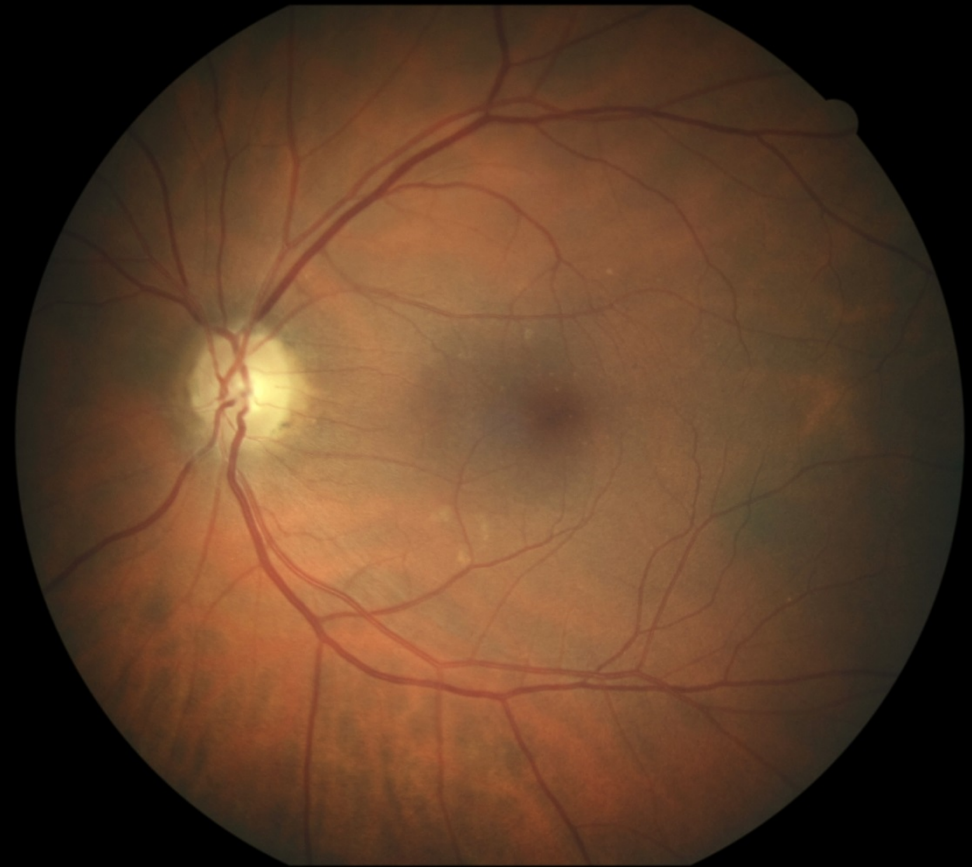

Nainen 64 vuotta, glaukooma

EasyScan

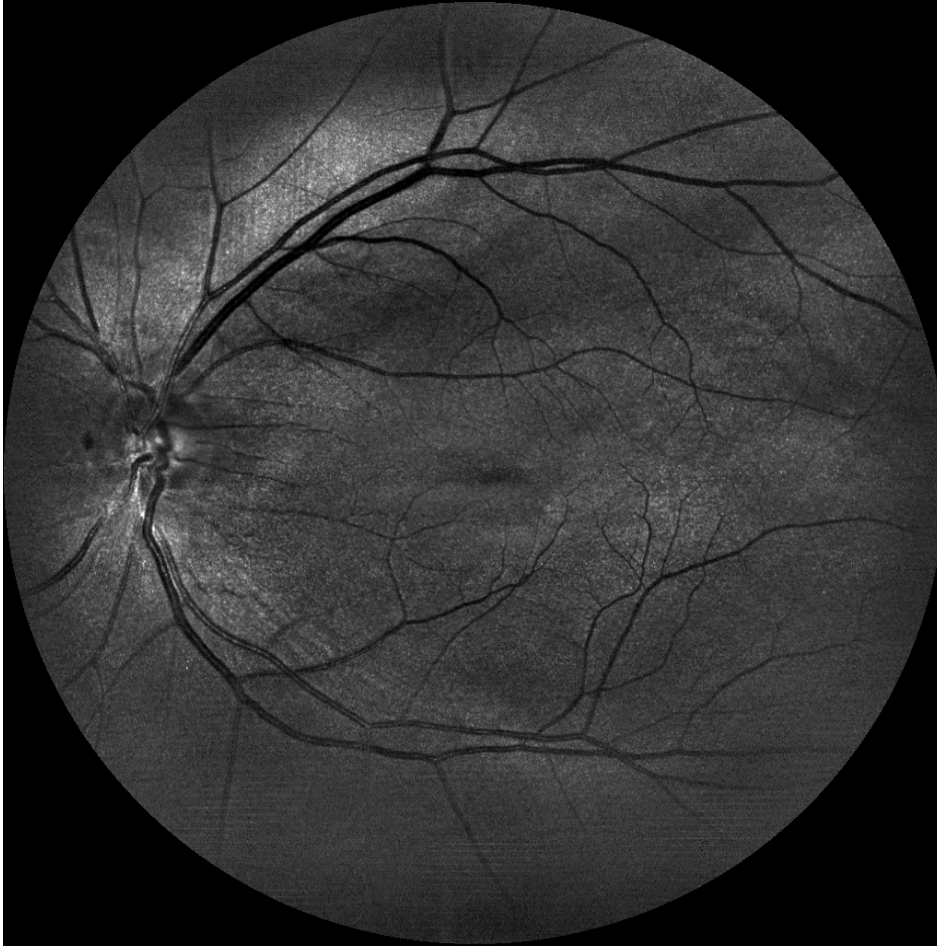


Canon

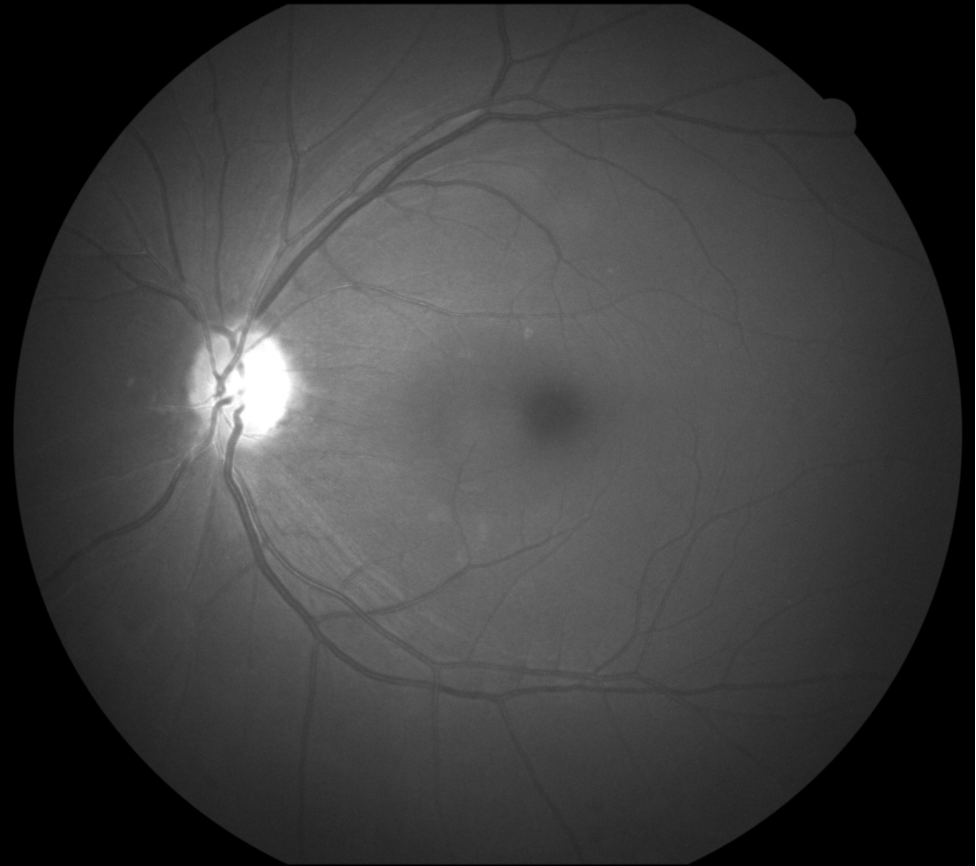


Nainen 64 vuotta, glaukooma

EasyScan vihreä

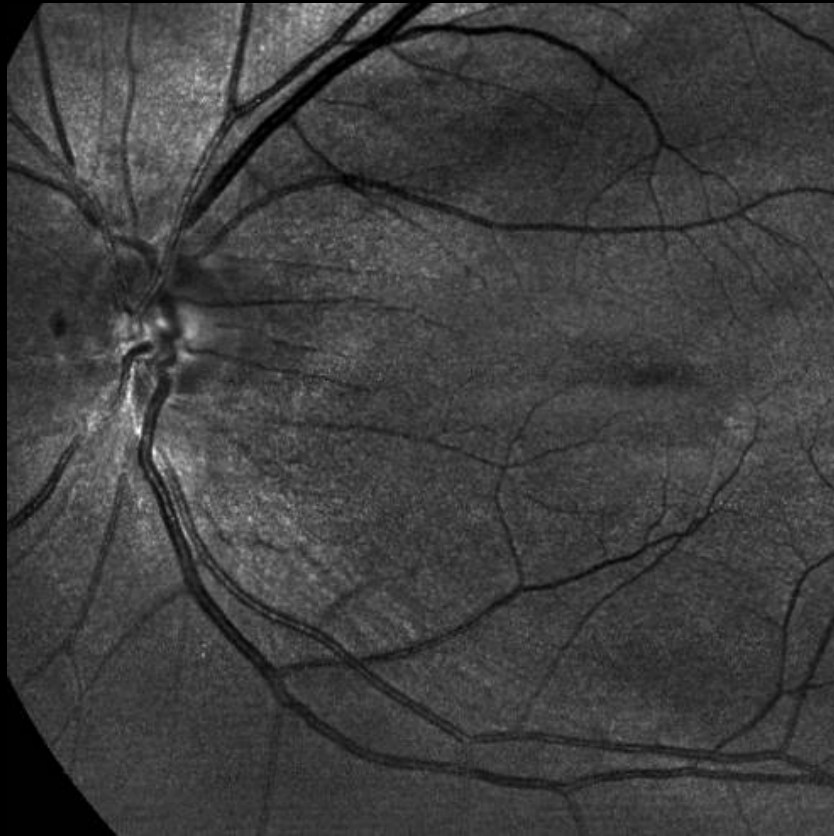

Canon sininen

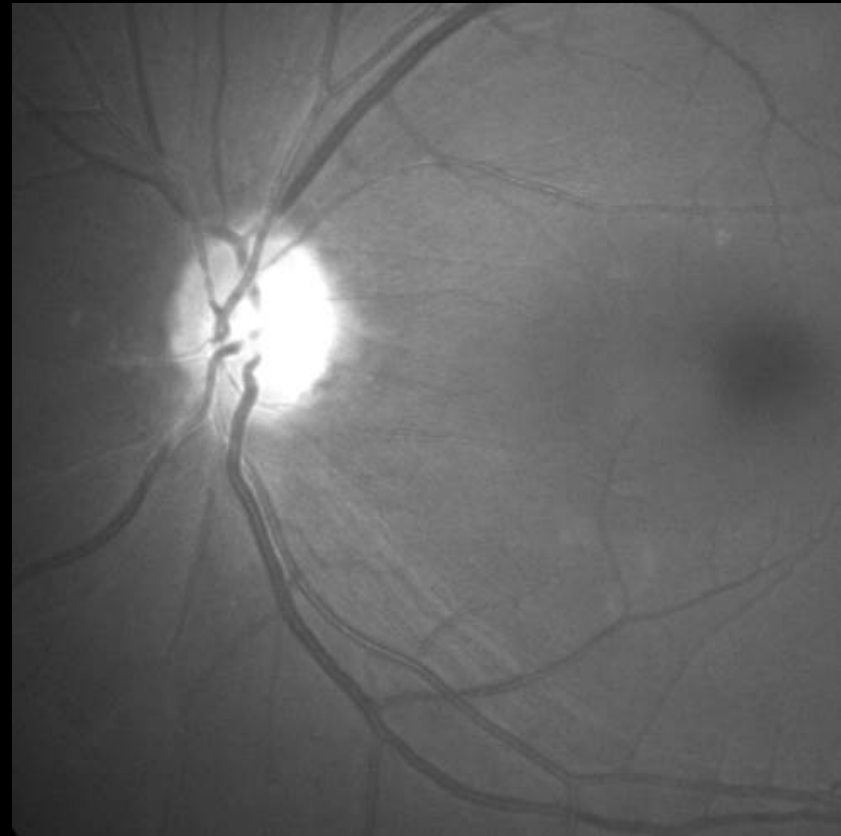


Nainen 64 vuotta, glaukooma

EasyScan vihreä

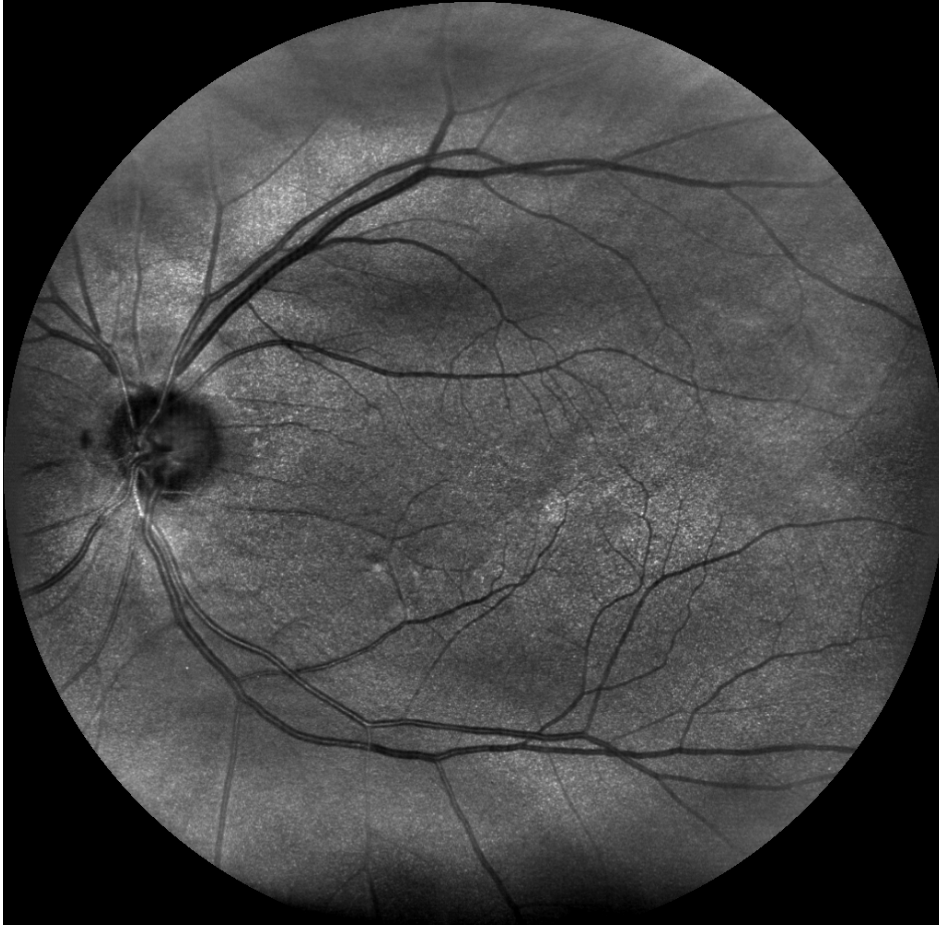

Canon sininen

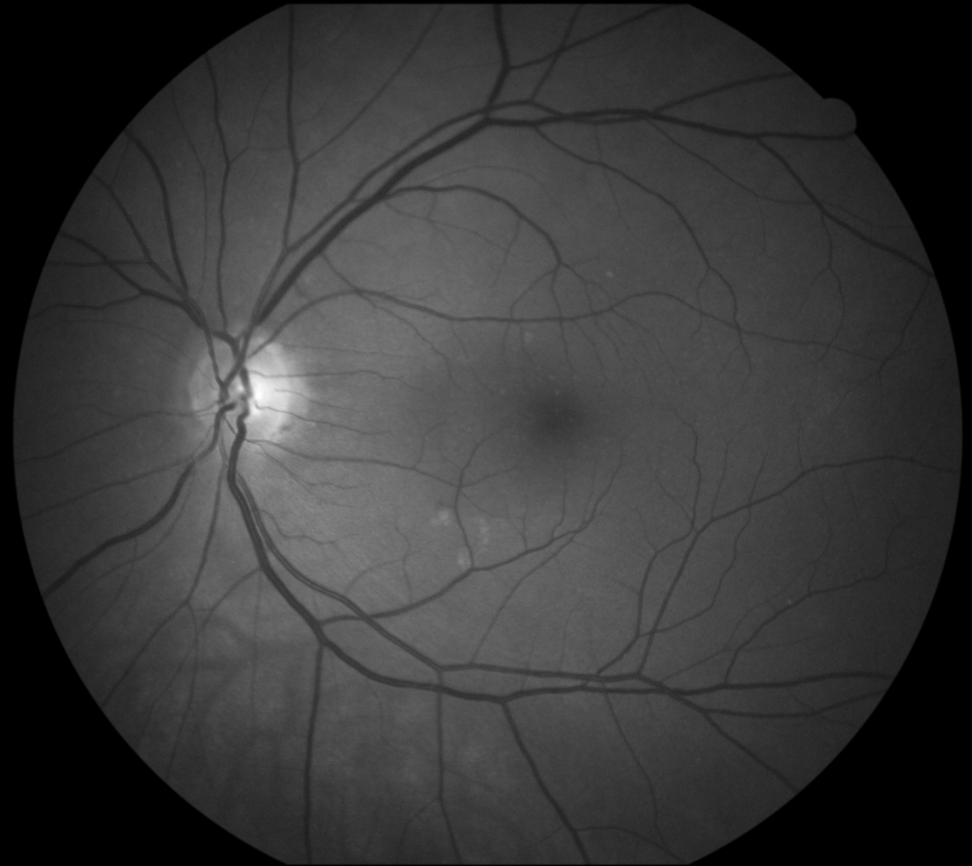


Nainen 64 vuotta, glaukooma

EasyScan infrapuna



Canon vihreä



Kiitos

- Juha Päälyysaho ja Juha Havukumpu
- EyeVision Oy, Santtu Oittinen
- i-Optics, Anand Manichand
- Coronaria Silmäklinikka, Tilkan Silmäsairaala
- Valokuvaaja Kalle Mustonen